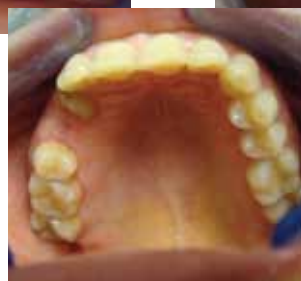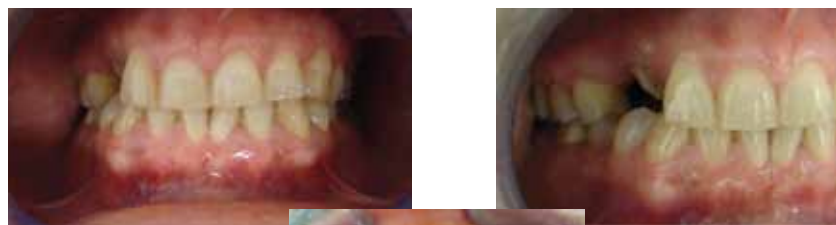

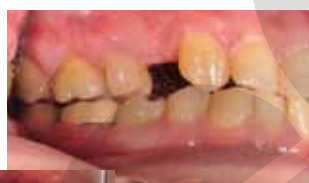
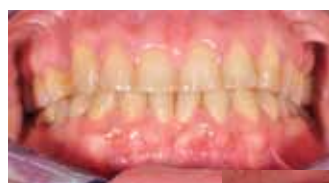Клиничен случай на пациент с полуретиниран горе дясно канин

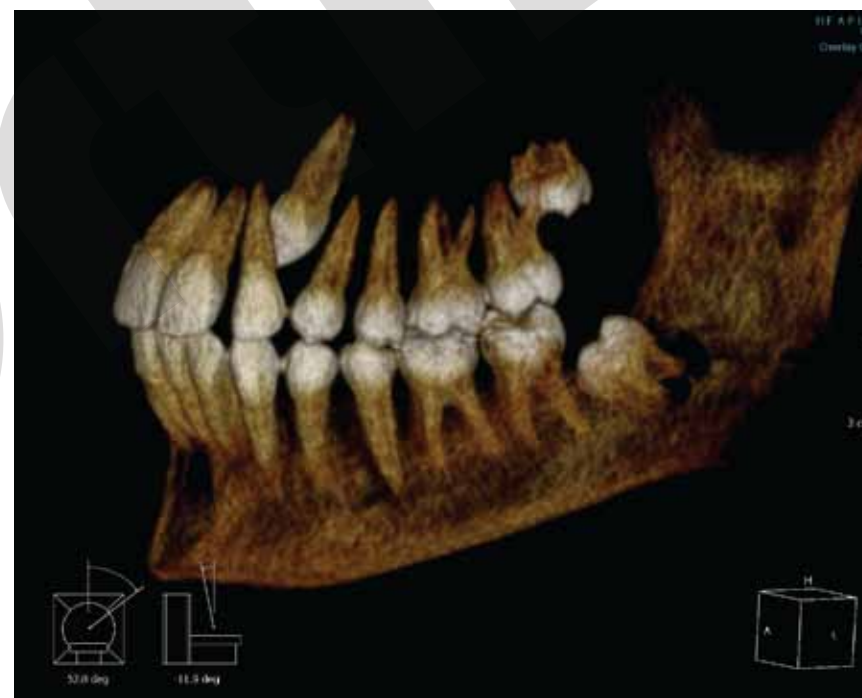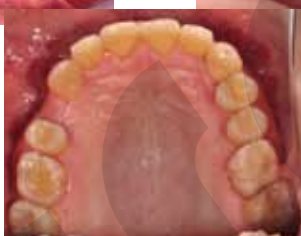Комплексно хирургично – ортодонтско лечение Ретинирани канини



Преди



След



За контакт:

Ортодонтска клиника „GreOrtho“
Доц. д-р Грета Йорданова, дм
Email: gretayordanova@gmail.com
www.orthodontia-bg.com

София 1404
Ул. „Котленски проход“ 20,
вх.Б, ет.4, офис 2
Тел. 0888/922 654

GreOrtho

Какво може да направи вашия ортодонт за вас?

Клиничен случай на пациент с ретиниран горе дясно канин

Често се наблюдават ретинирани канини (кучешки зъби) в костта. Тези зъби са обект на ортодонтско лечение, целящо тяхното изтегляне на повърхността и подреждането им в устата.

Канини никога не се екстрахират по ортодонтски показания. Нашата цел е те да се подредят в зъбната редица, защото:

- Те са само по един от зъбната си група;
- Участват в разкъсване на храната;
- Най-рядко се засягат от кариес и неговите усложнения;
- Участват в стабилизацията на зъбната дъга;
- От естетична гледна точка участват във формиране на усмивката;
- Поддържат устния ъгъл;

Тяхната липса нарушава златното съотношение;

Осигуряват каниновата защита на оклузията.

Тяхната липса нарушава пропорционалността в съответната дъга и хармонията с другата дъга. Независимо от тяхното разположение (вестибуларно или палатинално) ние целим подреждането им в зъбната дъга.

Тяхната добра позиция е добра гаранция срещу рецидив на ортодонтското лечение.

Целта на ортодонтското лечение е да въведе канина в зъбната дъга, като за целта предварително му е осигурено място. Това място най-често е от екстракцията на персистиращия временен канин, сравнително рядко може да се наложи екстракция на премолар, като този акт трябва да е съобразен със симетрията в зъбната дъга и оклузията. В много редки случаи може да се стигне до екстракция на латерал за сметка подреждане на ретинирания канин, особено в случаите при които посоката и положението му не позволяват придвижването му до зоната на премоларите.

В нашата практика най-често мястото се осигурява от дистализиране на моларите с апарата Pendulum.

