

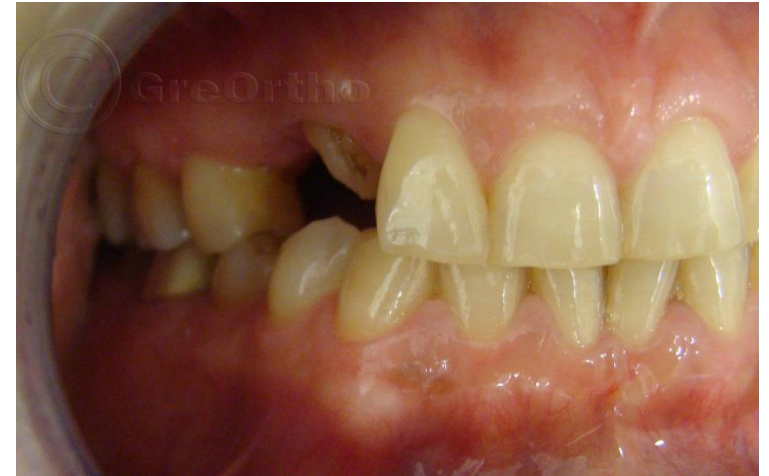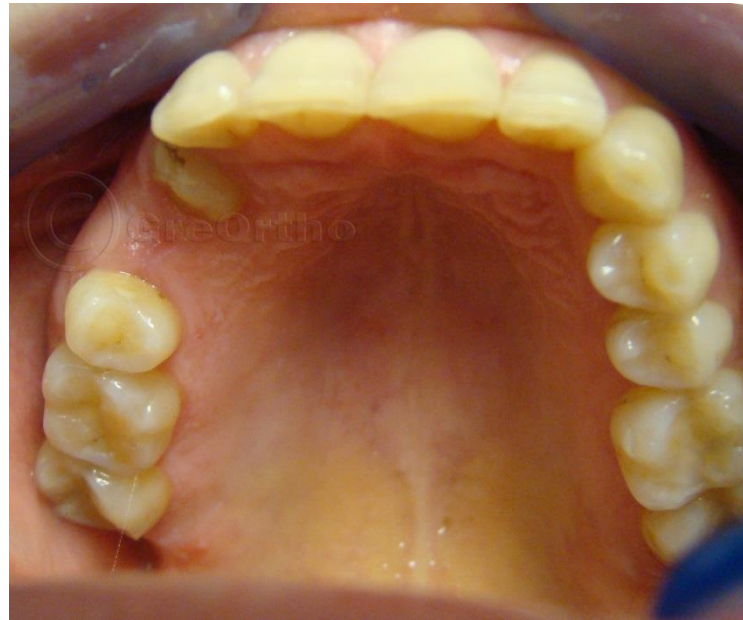
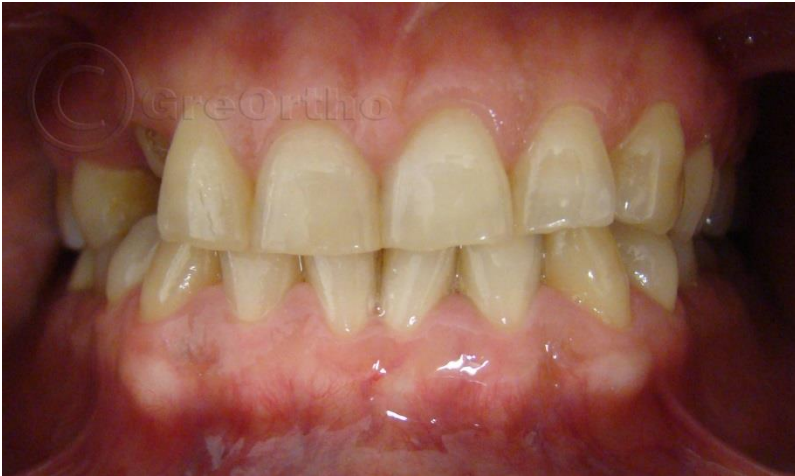Ретиниран канин и протетика

Представената пациентка има полуретиниран, силно ротиран и палатинално дислоциран горен десен канин. По терапевтични показания ѝ е екстрахиран горен десен първи премолар. Необходимо е да се изработи протетична мостова конструкция, за да се компенсира липсата на премолара. Но един от носещите зъби - канина е в позиция, която не позволява биомеханично планиране на конструкцията.

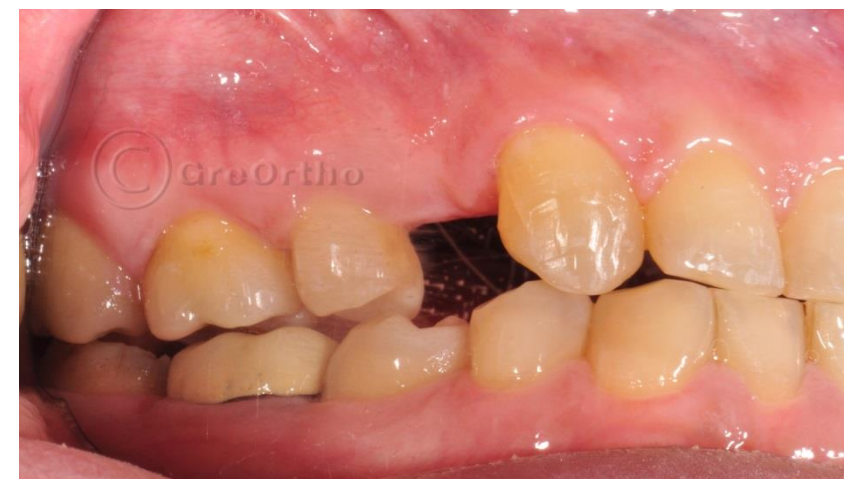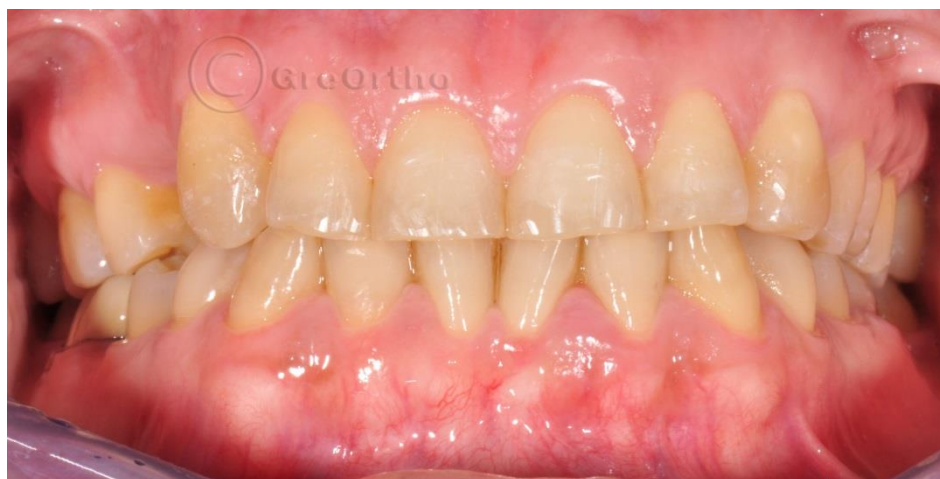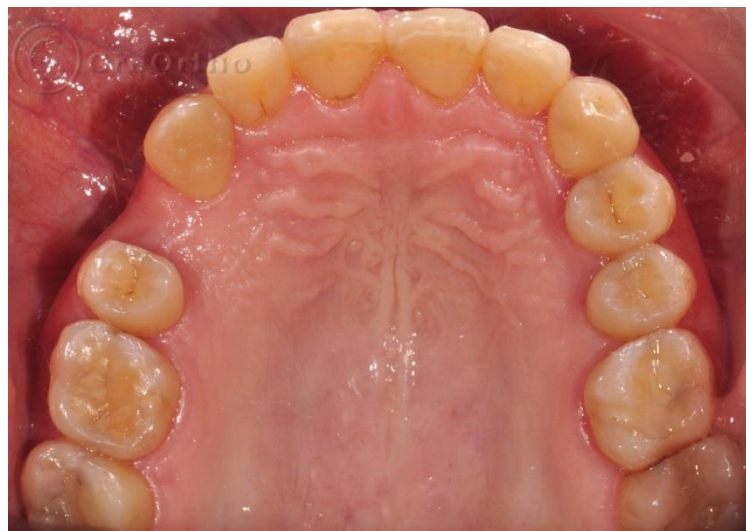За това се проведе ортодонтско лечение за изтегляне на канина и въвеждането му в зъбната дъга. Още с това ортодонтско нивелиране на зъбите в горна челюст се промени усмивката и лицевата визия на пациентката.

Комплексно ортодонтско-протетично лечение

Пациентка на 32 години с полу-ретиниран горен десен канин и екстрахиран по терапевтични показания горен десен първи премолар. Протетичното възстановяване е затруднено, поради атипичната позиция и ретенция на канина.



**След проведеното ортодонтско лечение е
ВЪЗМОЖНО ИМПЛАНТОЛОГИЧНО ВЪЗСТАНОВЯВАНЕ**



Промени се усмивката и цялостната визия на пациентката

