

Ортодонтска подготовка за фасети

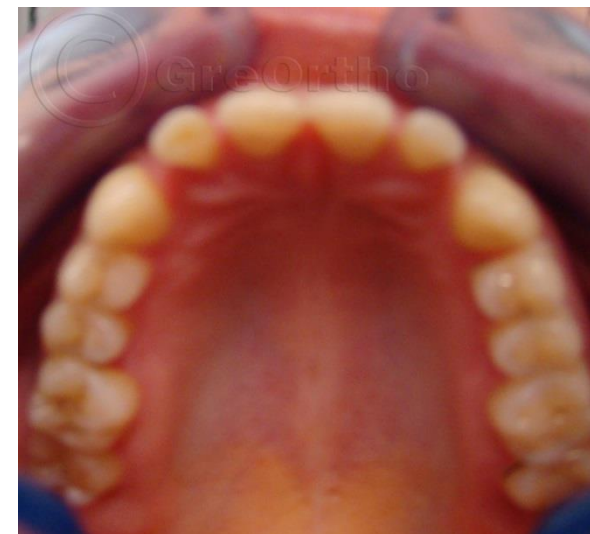
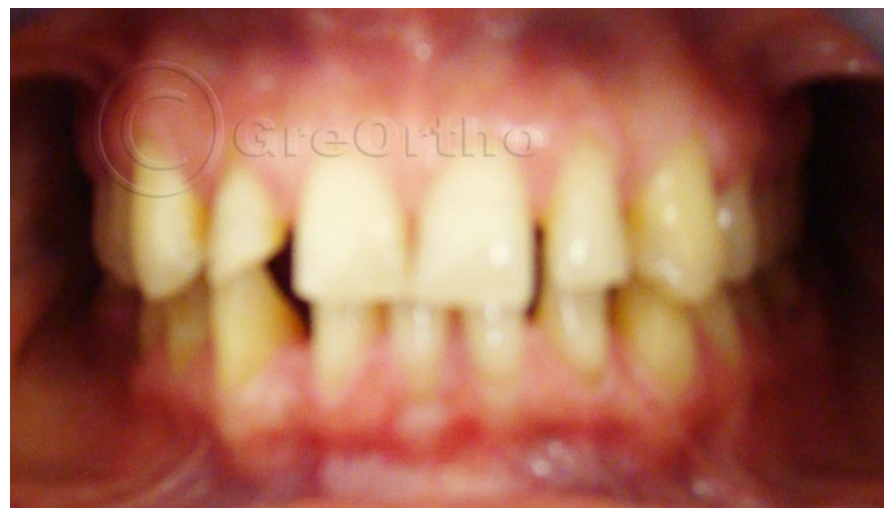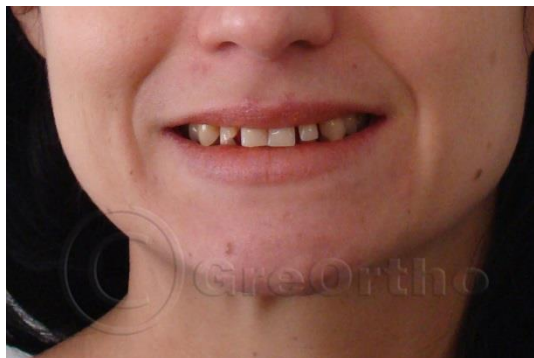Позицията на усната се определя от костната подложка. Промяната в опорната кост и зъбите води до влошаване положението на усната. От денталният лекар зависи, колко би успял да компенсира със своята работа тази твърда основа за усната. Затова трябва да сме направили обобщен анализ на всички фактори и да сме наясно, какви са реалните възможности за промяна само с дентално или ортодонтско лечение и налагат ли се и допълнителни процедури. Това може да се постигне с увеличаване дължината на клиничната корона на горните резци, за сметка на розовата естетика, придаването им на по-изтумбени вестибуларни повърхности, които да повдигнат усната. Това вертикално увеличение в размера на зъбите, визуално ще отдалечи приближаващият към горна усна връх на носа.

При едни нивелирани зъби, короно пластиката, чрез фасети ще доведе до подобряване позицията на усните. Промяната във формата, големината и цвета визуално ще промени цялостното общо впечатление за освежаване и подмладяване на пациента.

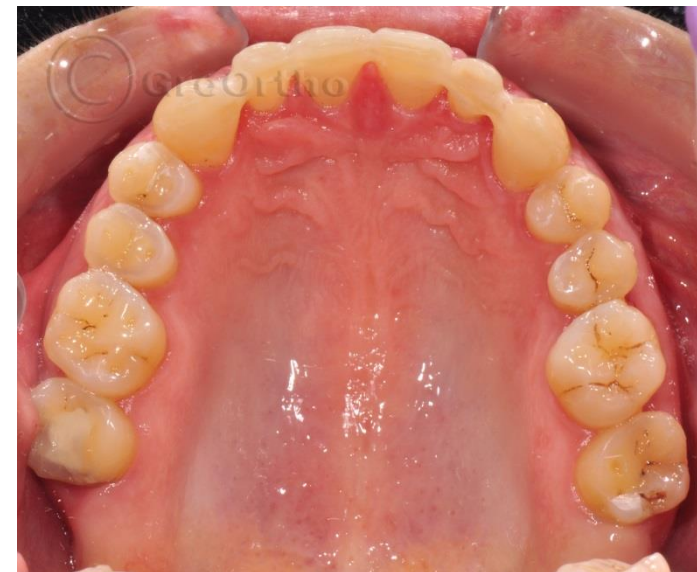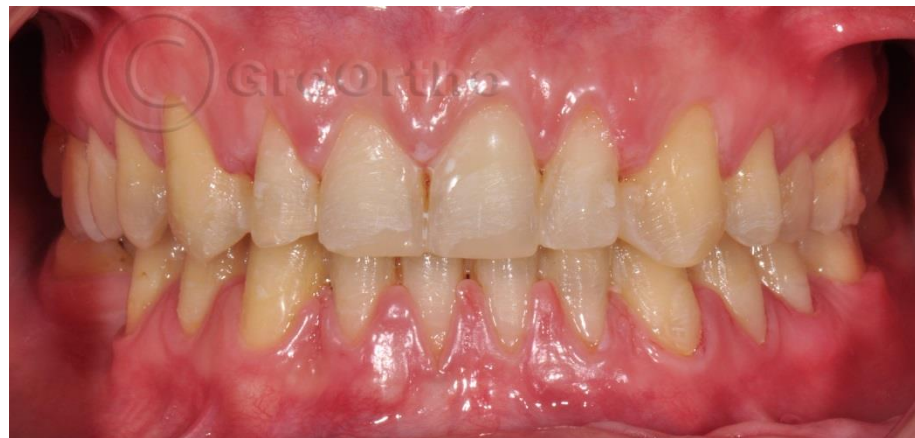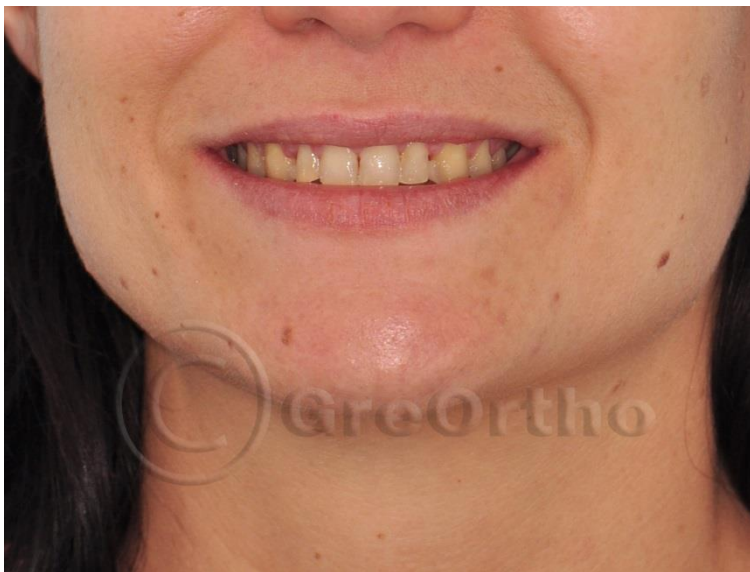Ако тази пациентка се лекуваше в юношестка възраст, то нашето лечение може би било само затваряне на тремите, чрез ретрудиране на зъбите. Но в зряла възраст лечението и беше свързано с добавяне обем на фронта, които да поддържа усната и да даде ширина на усмивката.

Възрастова ортодонтия

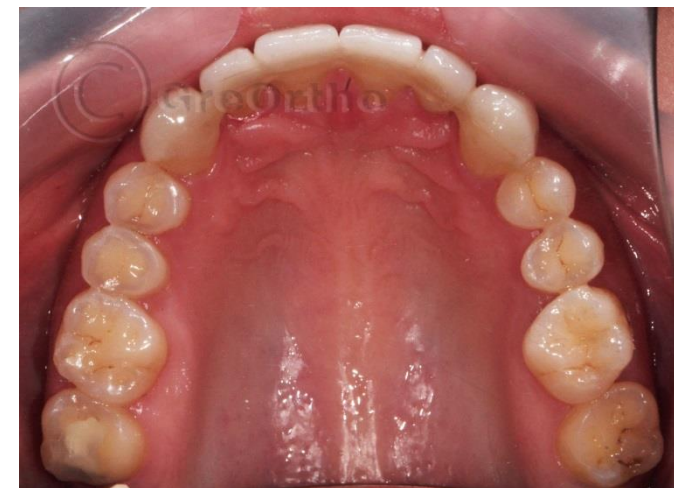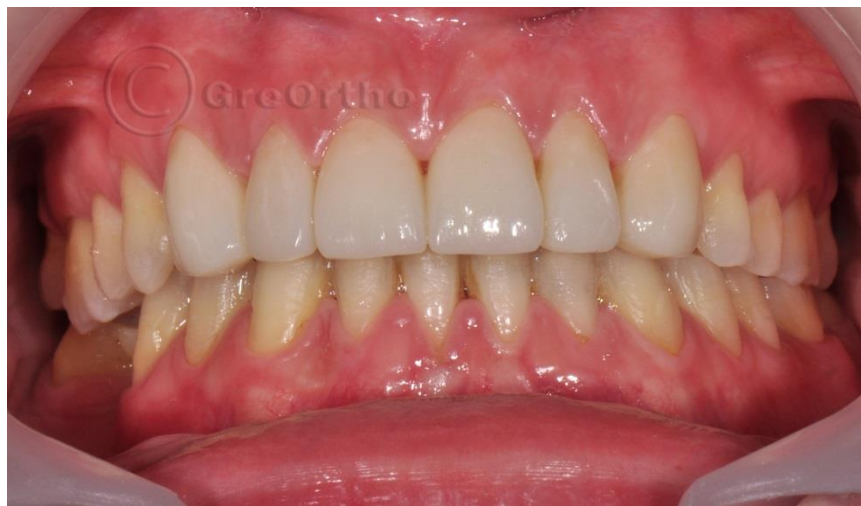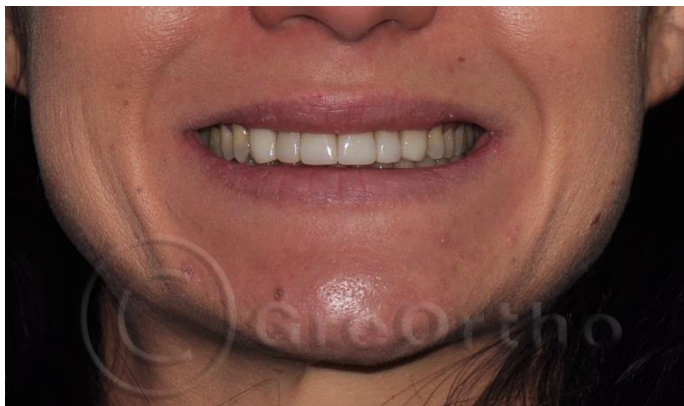Пациентка с микродонтия, съчетана с диастеми и трими
Малката костна опора, която осигуряван фронталните зъби,
правят двете устни вяли и хипотонични.



Резултат от ортодонтското лечение



Протетично възстановяване с фасети от д-р Г. Илиев



Постигната е цялостна промяна на лицето

