

Лечение с Pendulum при отклонена средна линия

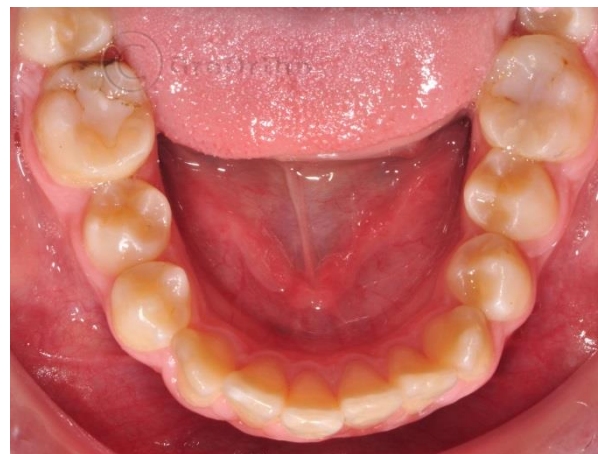
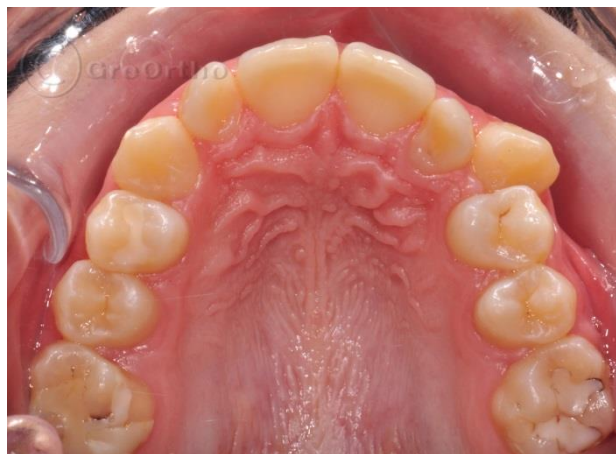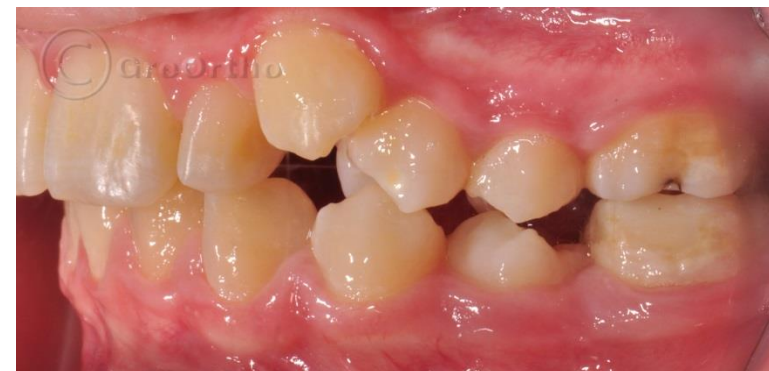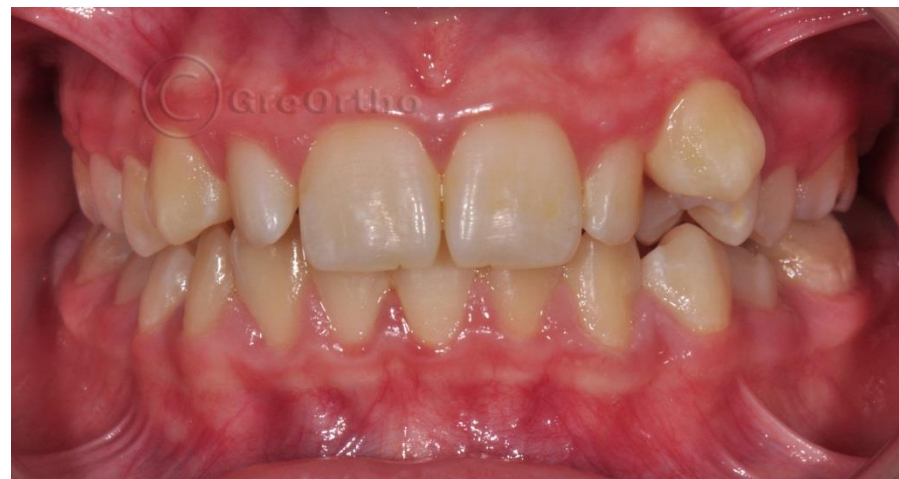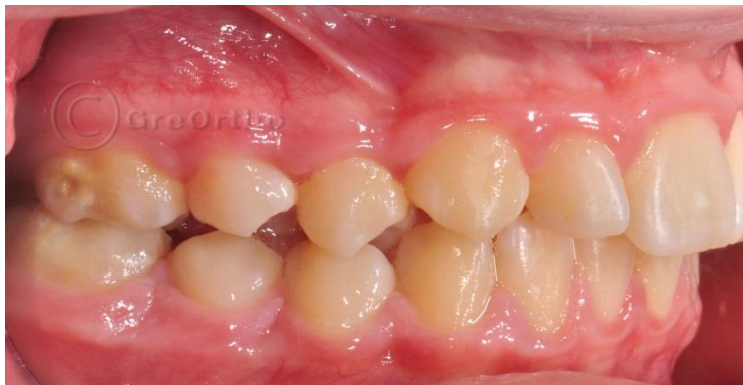При ранна екстракция на временните канини се освобождава място в зъбната дъга, което се заема от задностоящите зъби и от вече пробилите резци. В този период зародиша на постоянния канин е високо в костта и не възпрепятства движенията на вече пробилите зъби. Така резците се подреждат добре, като освояват едностранно мястото на липсващия временен канин. Те изглеждат добре наредени, докато не дойде време да пробие постоянния канин, за който няма място в дъгата и той най-често се позиционира вестибуларно. При затваряне на устата отклонените горни резци (в ляво или дясно, зависи кой канин е липсвал) се разминават като среда с тези в долна челюст и усмивката изглежда като „крива“.

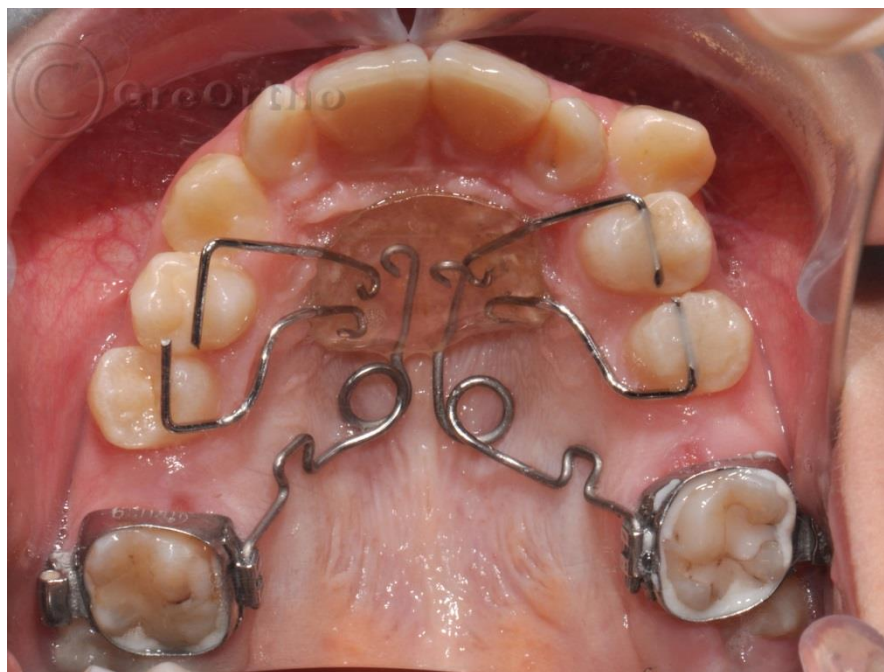За да се коригират тези два проблема е необходимо място от двете страни на горна челюст. В едната посока да се върнат обратно резците до нормална центрирана позиция, а от другата място за подреждане на постоянния канин.

В нашата практика това място осигуряваме, чрез дистализиране на горните молари с фиксирания палатинално апарат Pendulum. Във вече подсигуреното място пренареждаме зъбите с помощта на брекети.

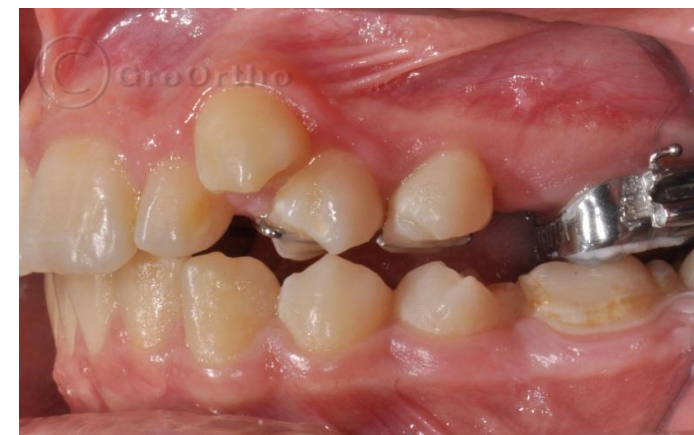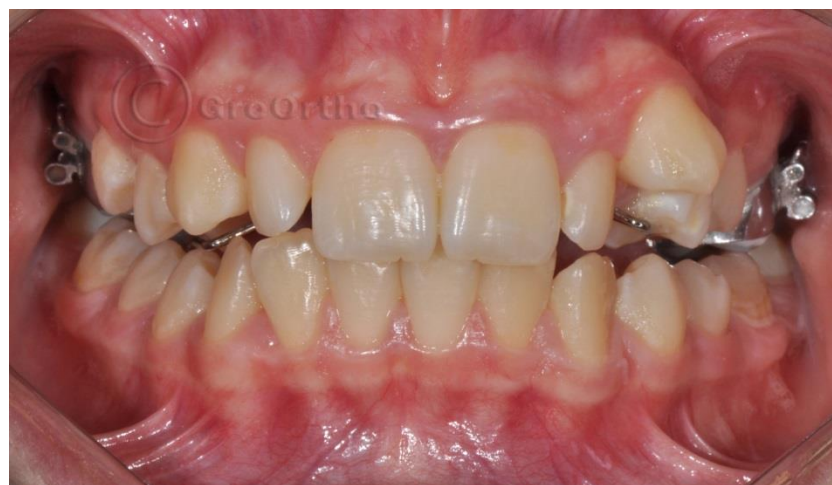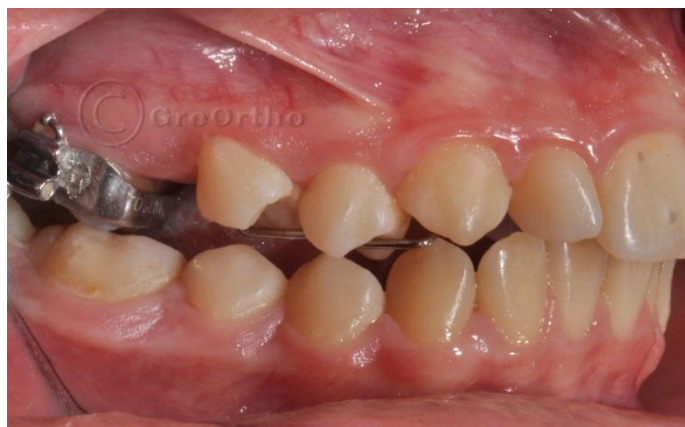Представяме пациент с лечение на гореописания проблем.

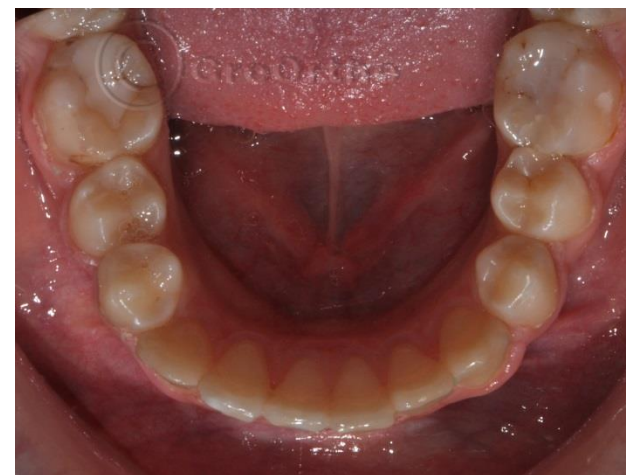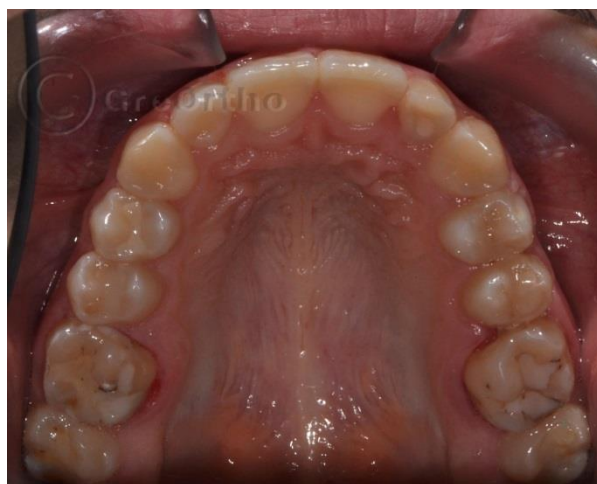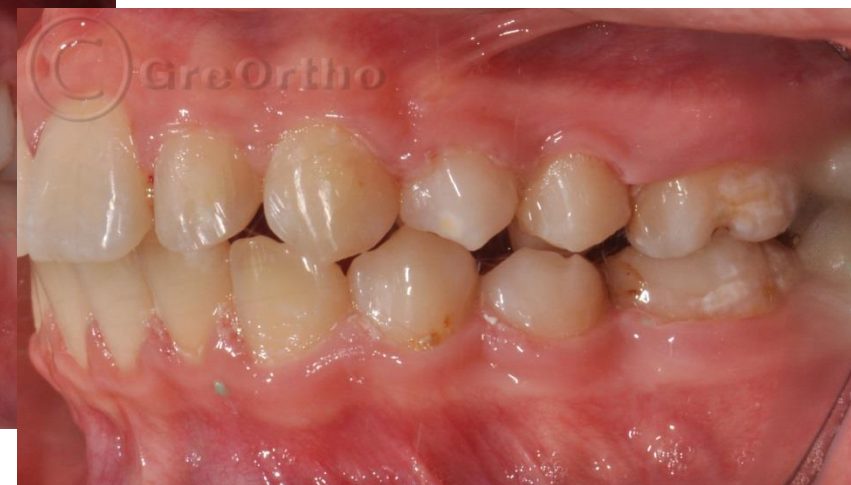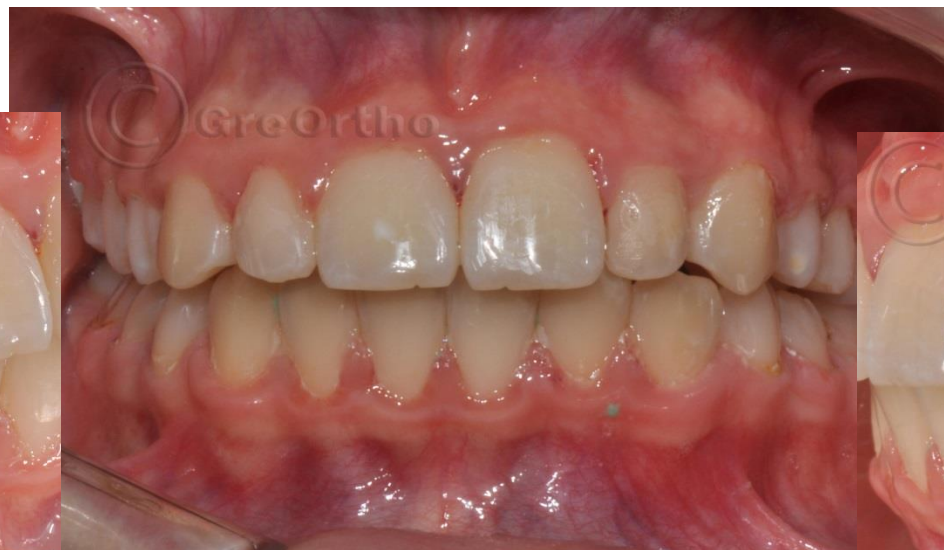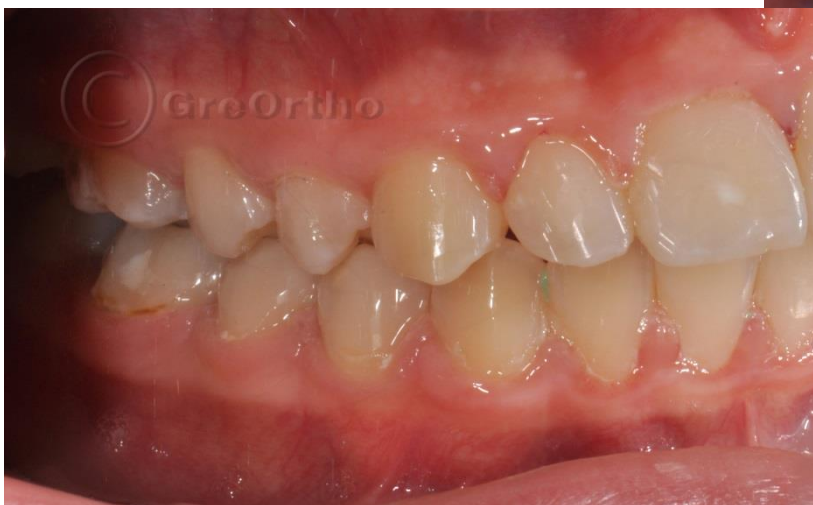**Пациентка на 14 години с дистална захапка и
вестибулопозиция на голем ляв канин, не съвпадат горна
и долна средни линии**





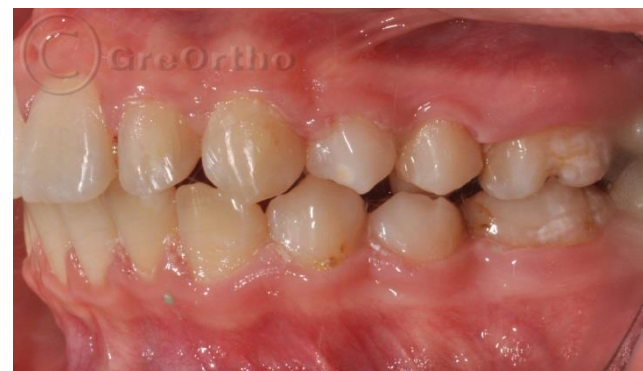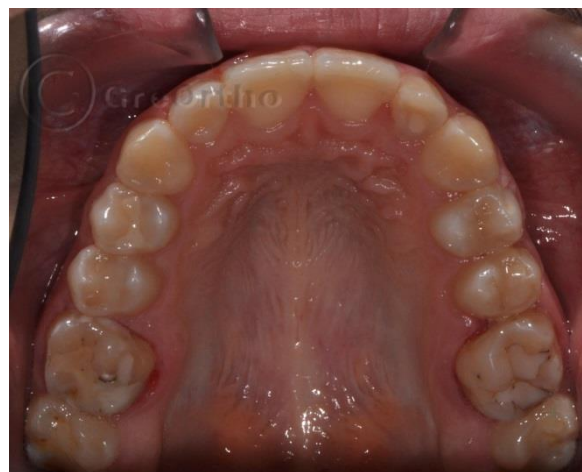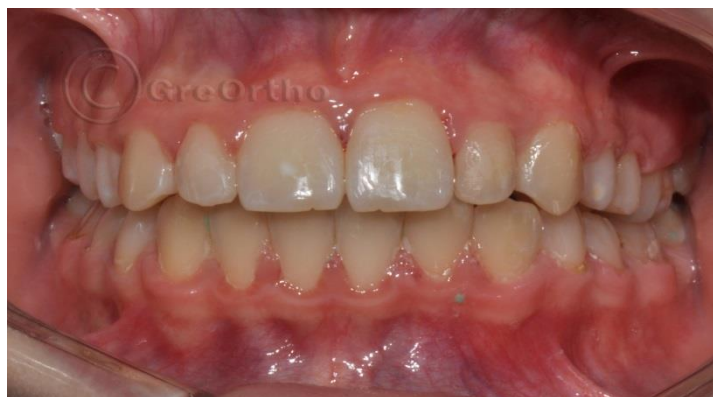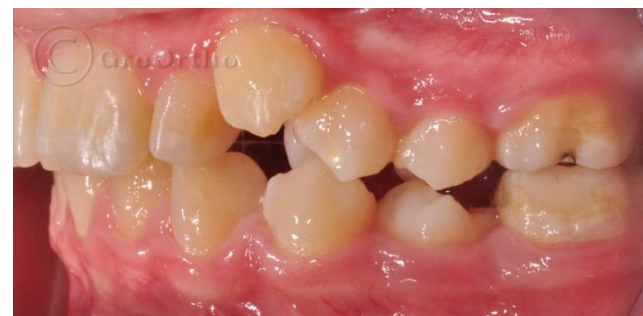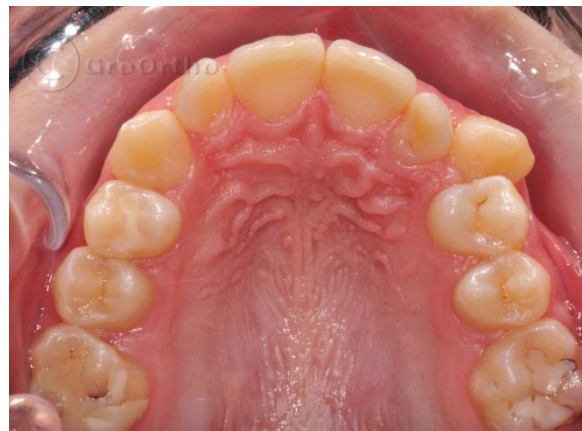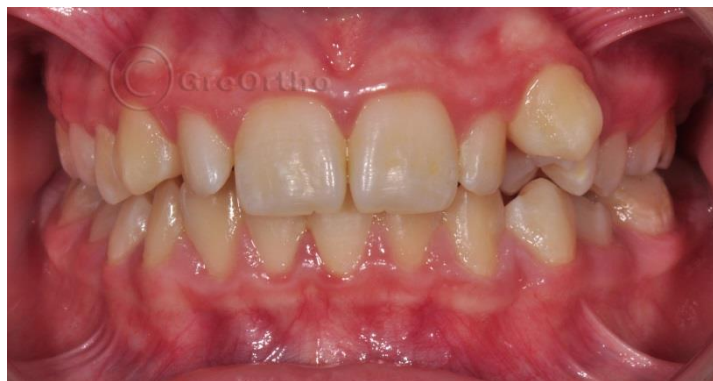Дистализиране на горни молари с апарата М-Pendulum.
Постигнато е място от 4 мм от дясно и 5 мм в ляво.
Долна челюст спонтанно се медиализира.





Финал на ортодонтското лечение

Сравнение на постигнатия резултат



И
в
р
е
л
о
с
т
а
в
я
н
а

Промяна в усмивката

