

Лечение с Pendulum и лингвални брекети

Представяме клиничен случай лекуван с лингвална техника в късно смесено съзъбие след дистализиране.

Планът на ортодонтското лечение включваше: двустранно дистализиране на молари в горна челюст с цел увеличаване периметъра на зъбната дъга; нивелиране на зъбите в горна и долна челюст и коригиране на дисталната оклузия.

За дистализиране на морните молари използвахме апарата Пендулум. Дистализиране от 4,5 мм на страна и клас 1 съотношения при моларите постигнахме за 5,5 месеца. На пациентката бе екстрахиран долен втори премолар и подготвена за втория лечебен етап. Макар и в ранна тинейджерска възраст от пациента и родителите бе избрано лечение с лингвална фиксирана техника.

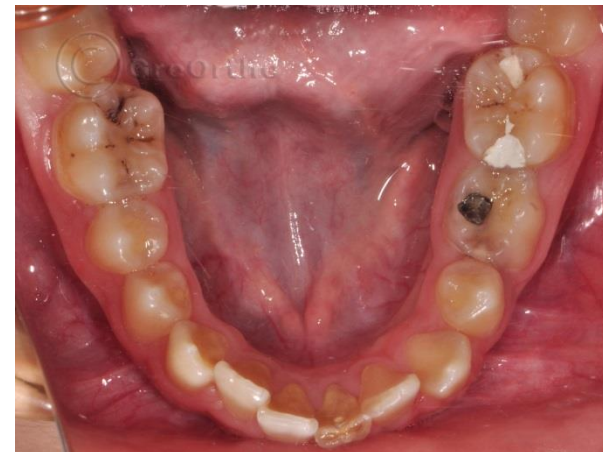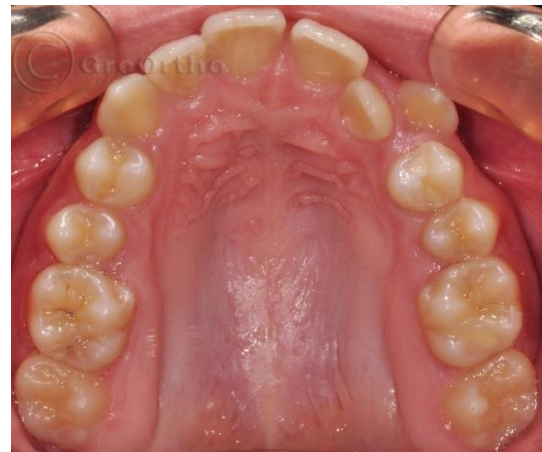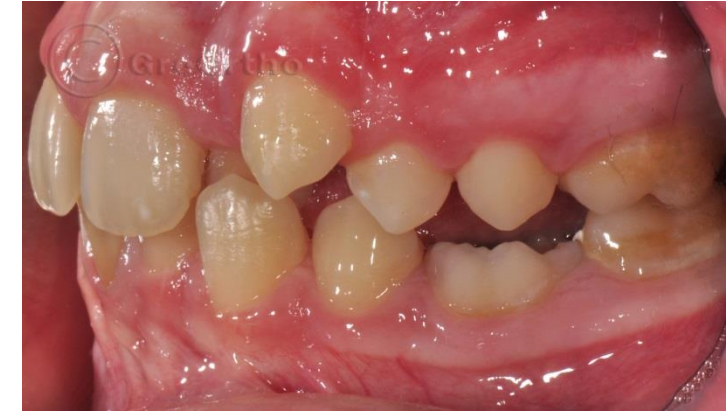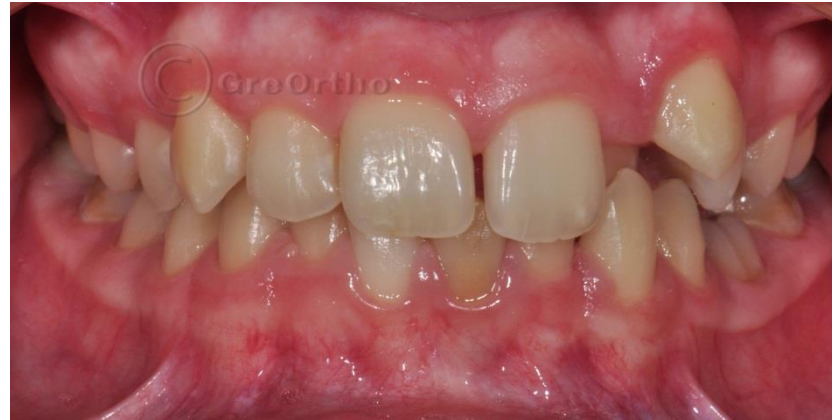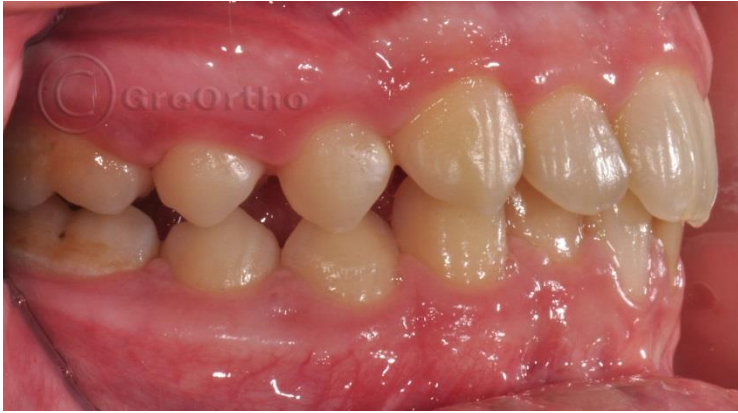Закотвянето на дистално преместените молари го постигнахме, чрез Транспалатинална дъга и оклузални стопове по дъвкателната повърхност на долните първи молари.

Основният етап от лечението се проведе с лингвални брекети STB и позициониране след дигитален Set-up с Oparix.

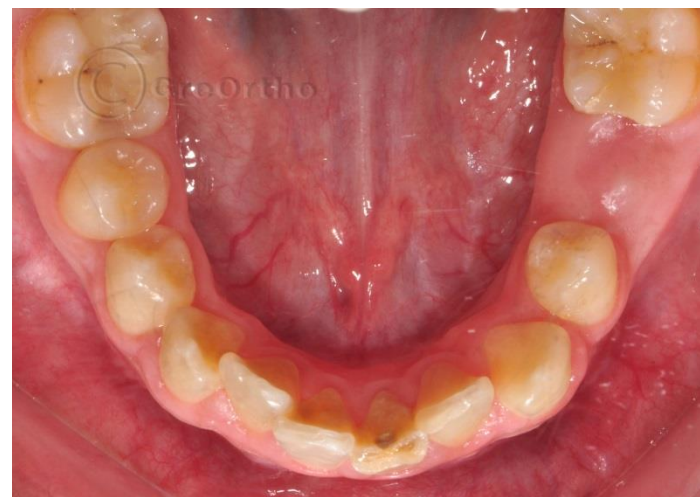
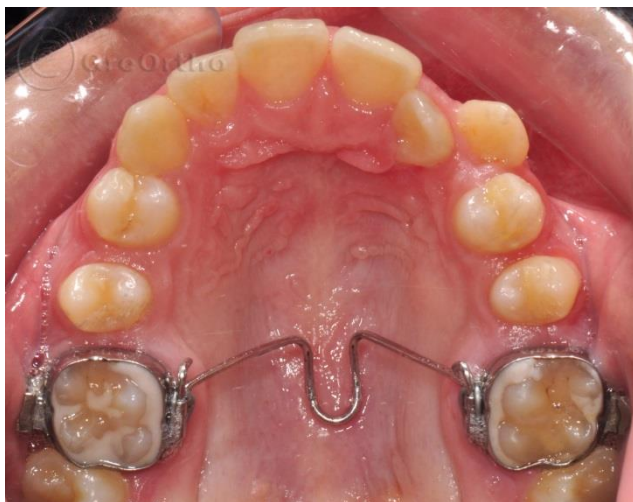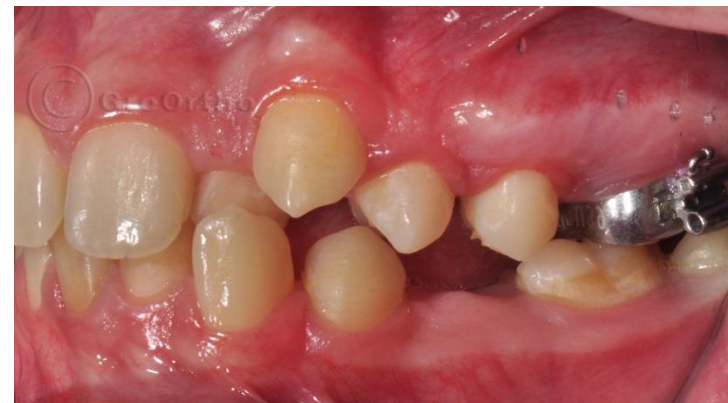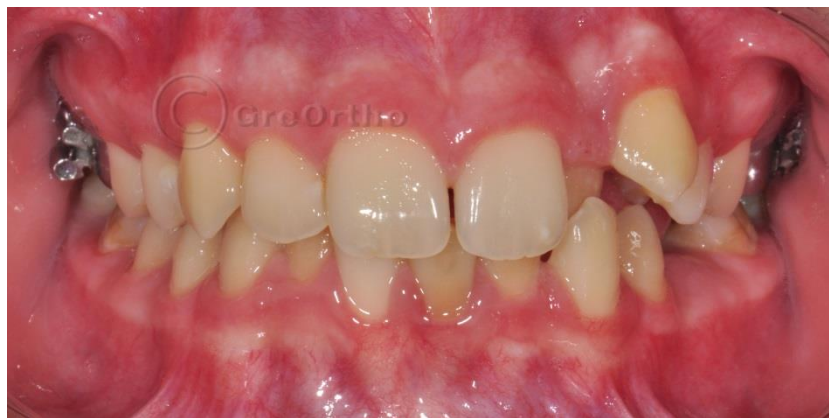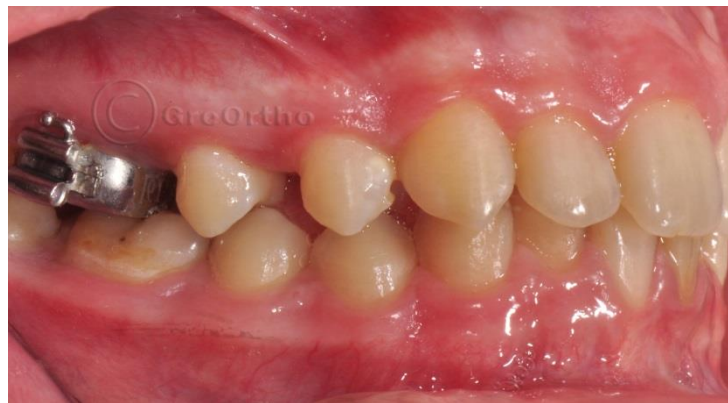За дистализирането на вторите горни премолара си подпомогнахме със залепване на по един вестибуларен Ice brackets. След нивелиране на горната зъбна дъга последователно бяха дистално предвижени вторите и първите премолара. Така се освободи достатъчно място за въвеждане на горен ляв канин и латерал в зъбната дъга. Апаратите не затрудниха пробива на зъбите. Нормализирана двустранно бе оклузията и изравнени горна и долна средни линии. Коригирана бе симетрията в горна челюст.

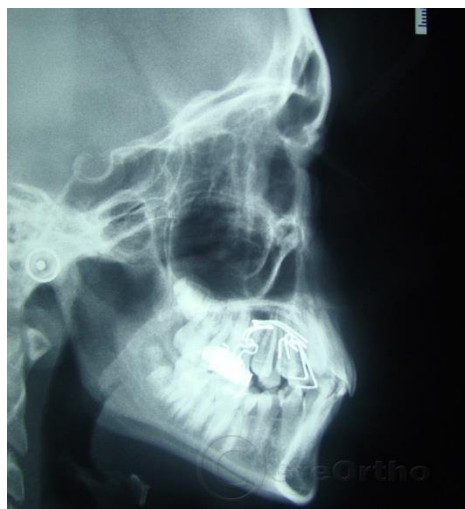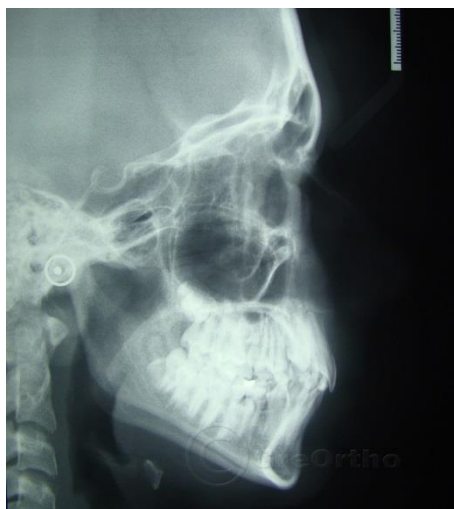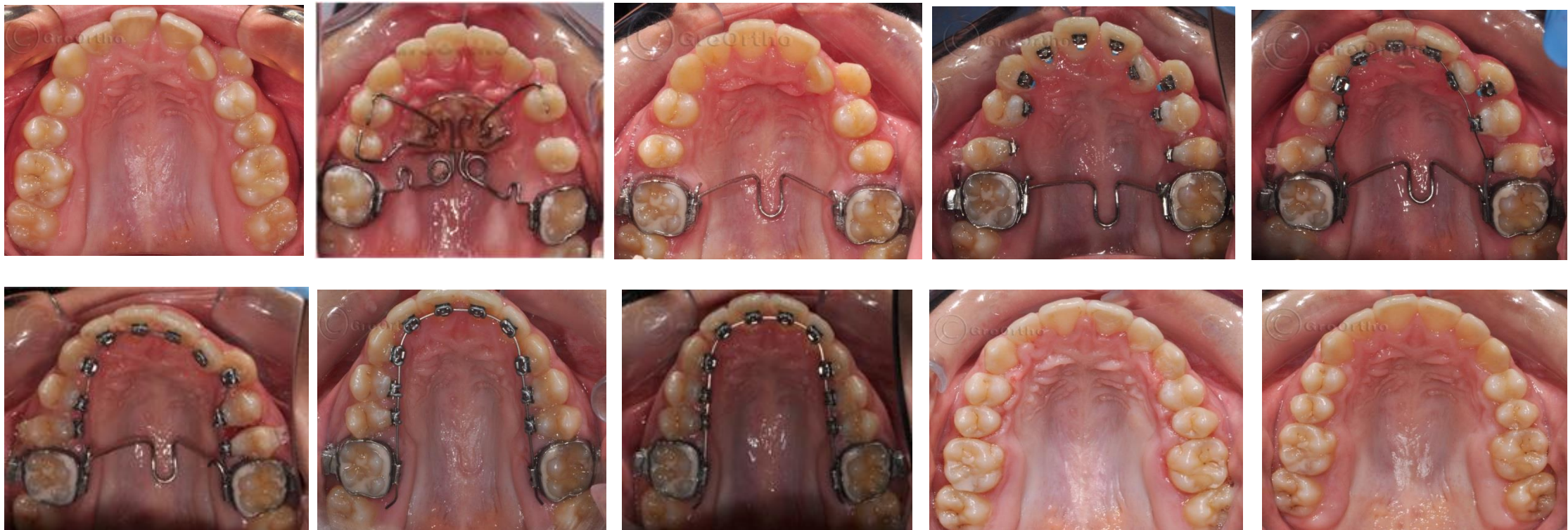През целият лечебен период, продължил общо 22 месеца при пациентката са ползвани напълно дискретни и невидими за обществото апарати. Тя бързо и безпроблемно се адаптираше към тях и поддържаше отлична хигиена. Психологичната бариера на пациентката към лечението бе преудоляна, като и предложихме и лекувахме само с лингвални и фиксирани апарати.

Клиничен случай на 12 годишно момиче с дистална захапка и липса на място за горен ляв канин.
Проведено лечение с дистализиране на горни странични зъби и подреждане с лингвални брекети.
Общо клинично време - 20 месеца.



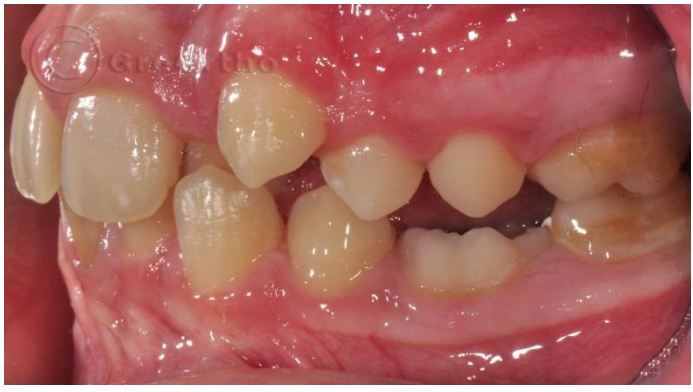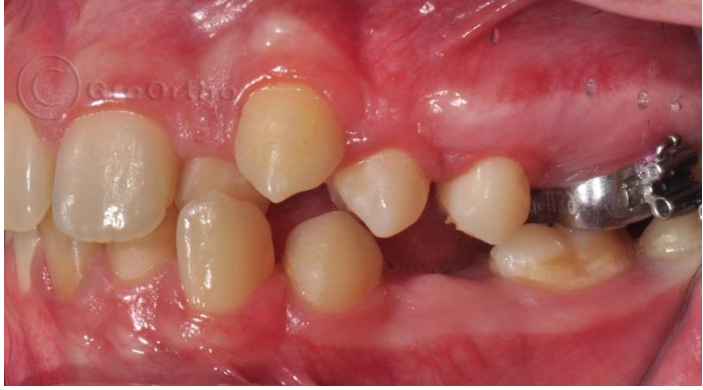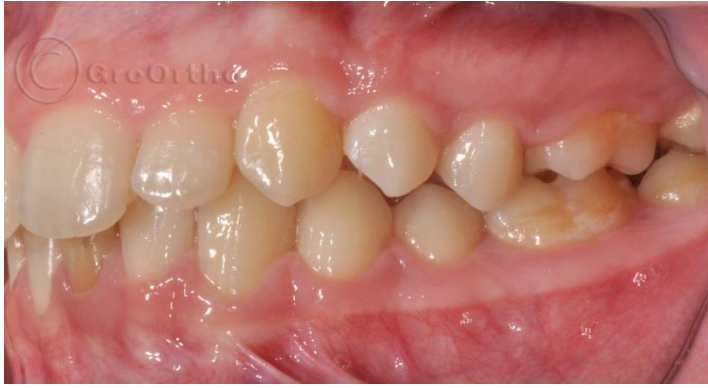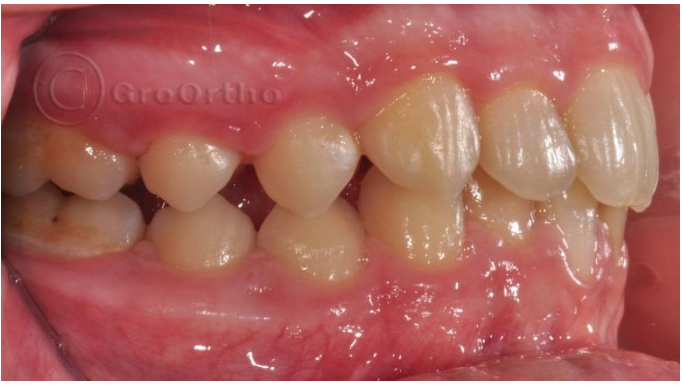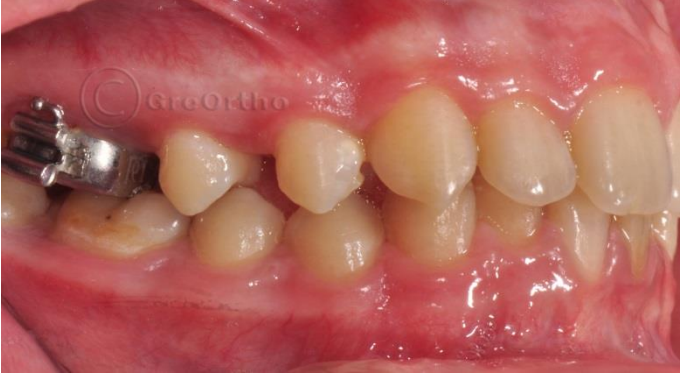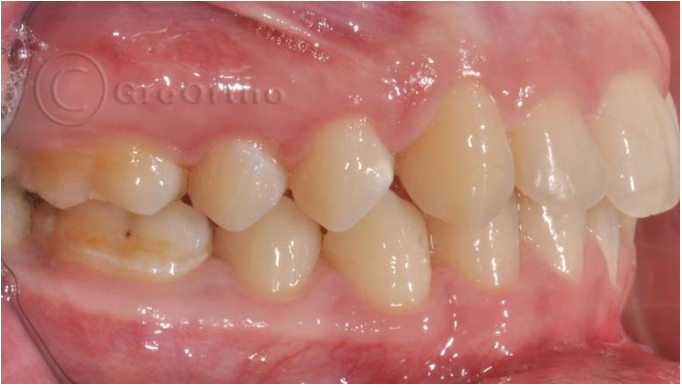Постигане на място в горна зъбна дъга, чрез дистализиране с M-Pendulum



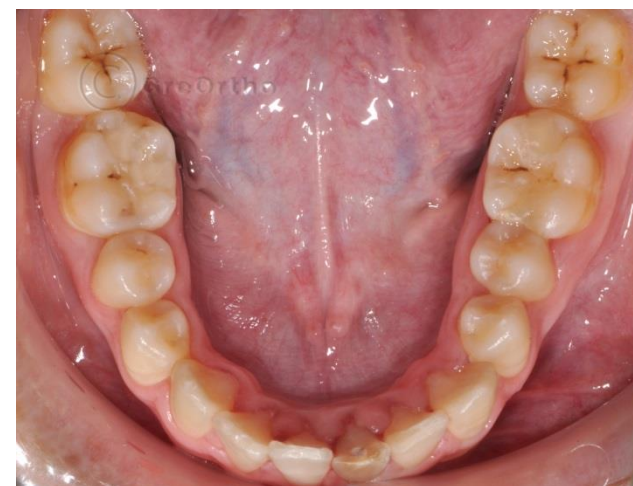
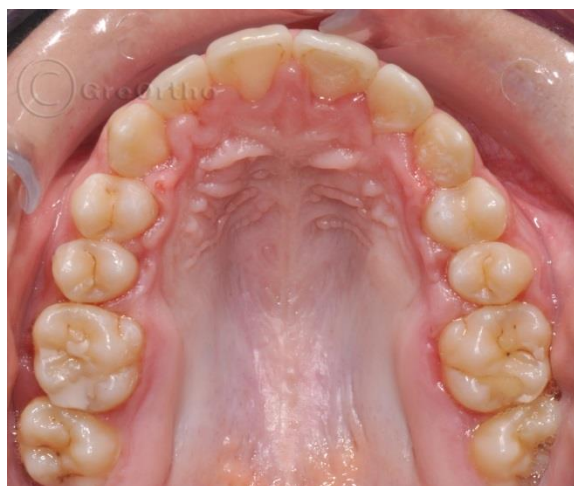
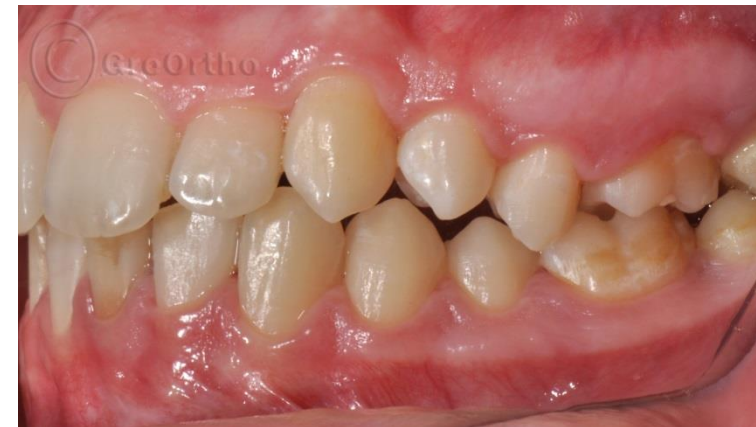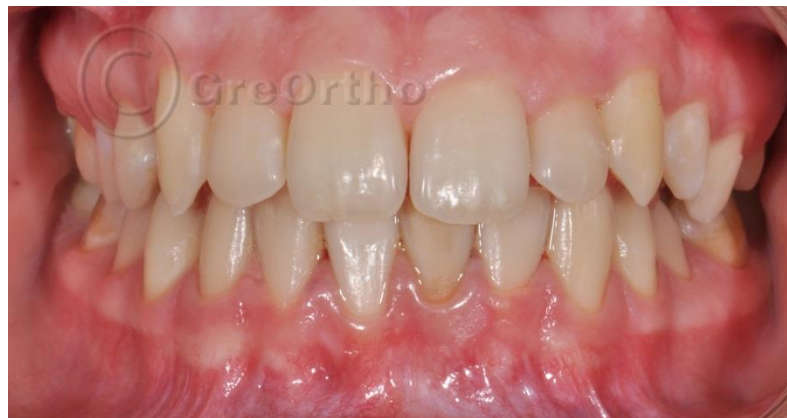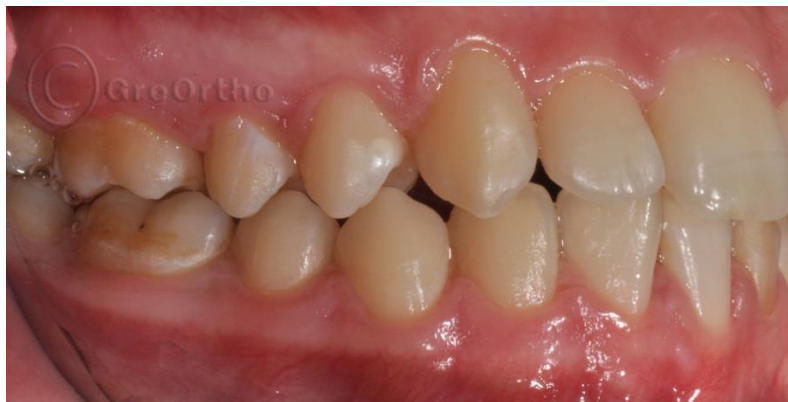**Лечение на горната
зъбна дъга с
дистализиране и
лингвални брекети**

Промяна в оклузията



Финал на лечението



1 година ретенция

