

## Лечение при пародонтално мигрирали зъби

Пародонталните тъкани са част от зъбодържащият апарат и изпълнява буферна функция, като смекчава поемането на оклузалната сила.

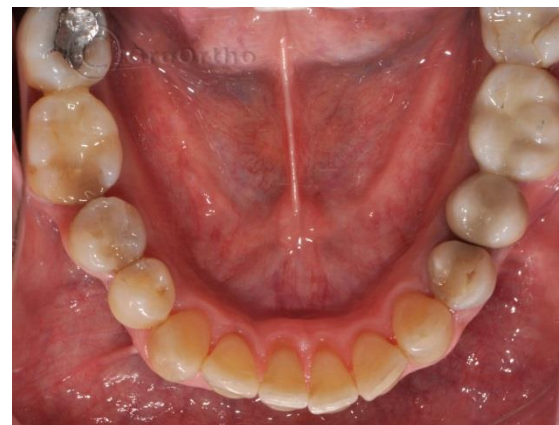
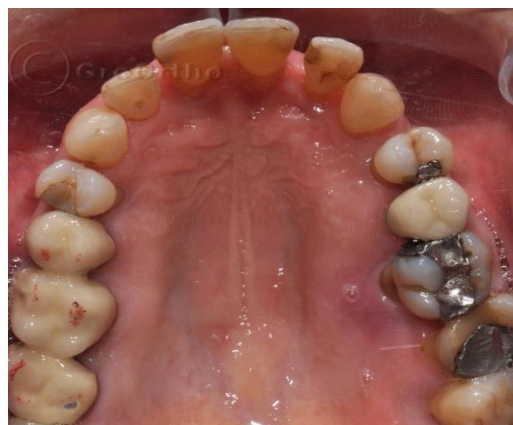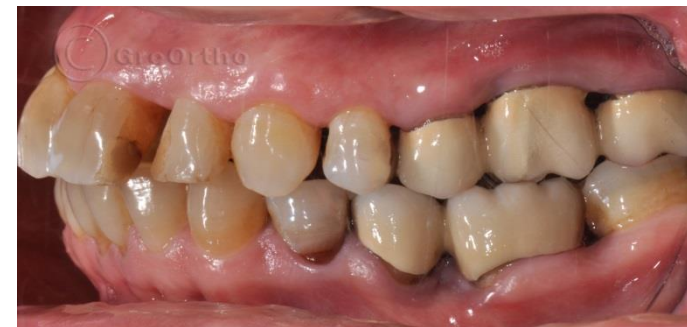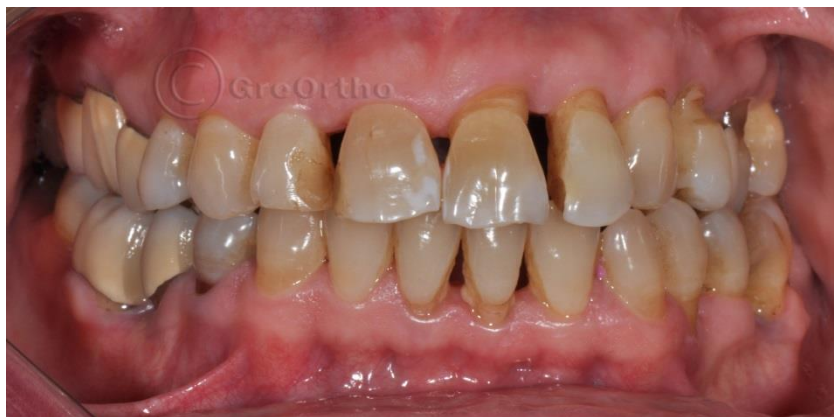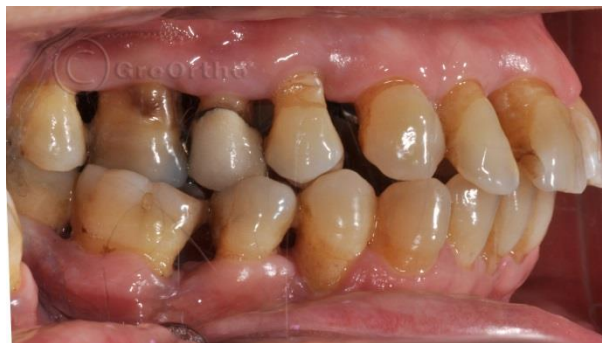Промените в пародонталните тъкани при ортодонтски възрастните пациенти се основават на биомолекулярните промени на клетките на пародонта, които усилват загубата на костна тъкан при възрастни пациенти с пародонтит. От една страна се засилват процесите на костна резорбция от друга, се усилюва действието на езика, като натиск върху едни зъби потънали по-малко в кост. Резултатът от тези два процеса е протрудирането (наклоняване към усните) и провисване на фронталните зъби. Този процес може да се наблюдава с еднакъв ефект както в долна, така и в горна челюст.

Доброто и биологично решение на този проблем е ортодонтско нивелиране на зъбите и тяхното интродуциране (набиване) в костта. Финалът на едно такова лечение би трябвало да е шинирането им доживот.

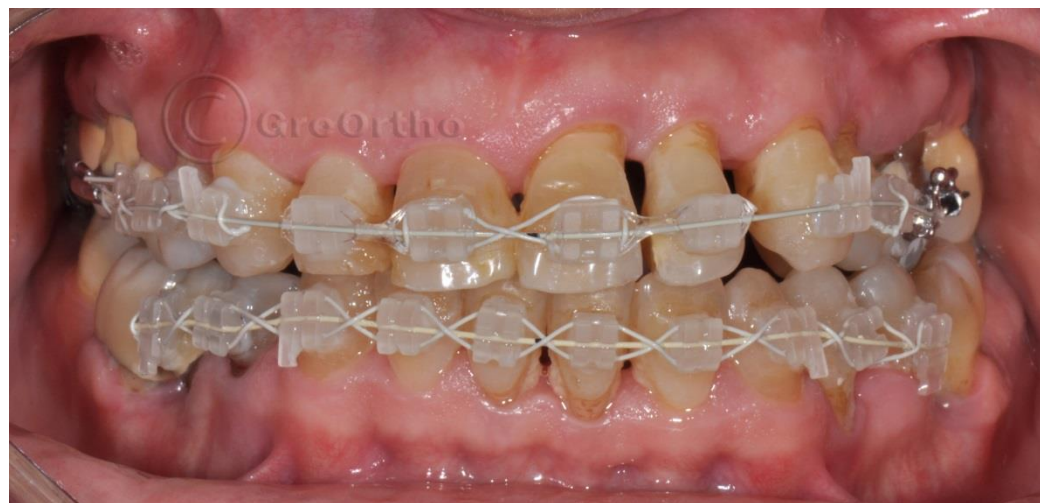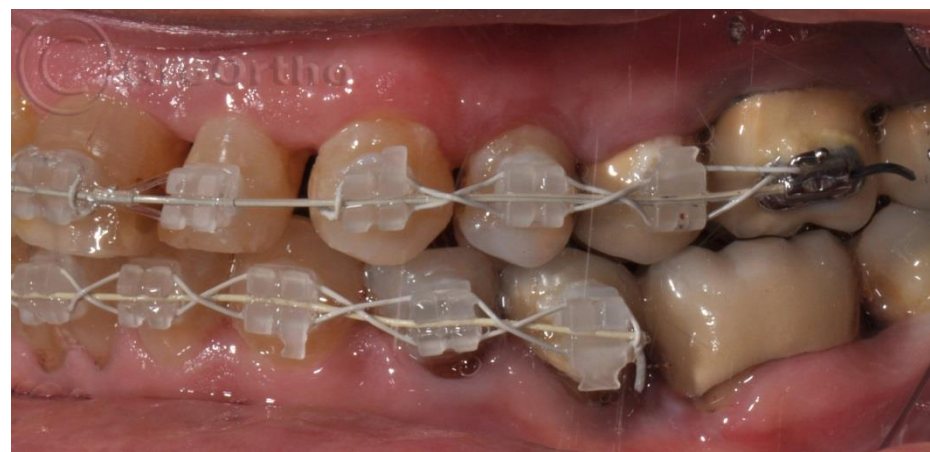
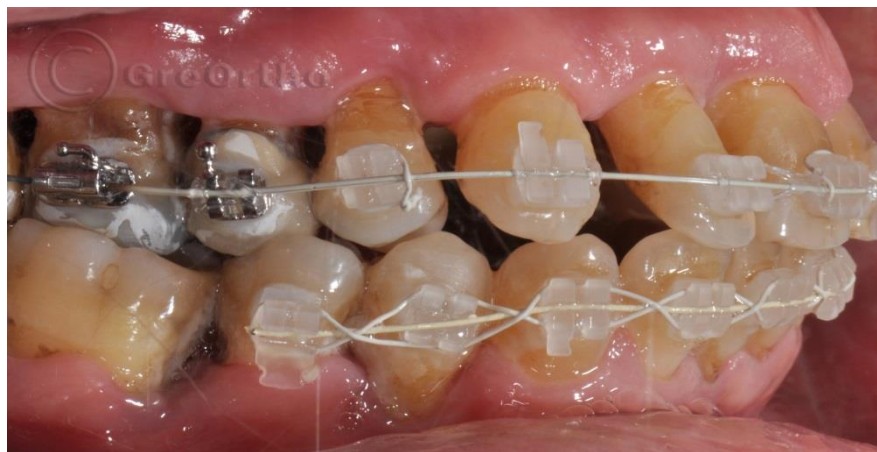Лечението на презентираният от нас пациент, показва ортодонтско решение на един такъв проблем, който възвръща усмивката и самочувствието на пациента.

## Възрастова ортодонтия

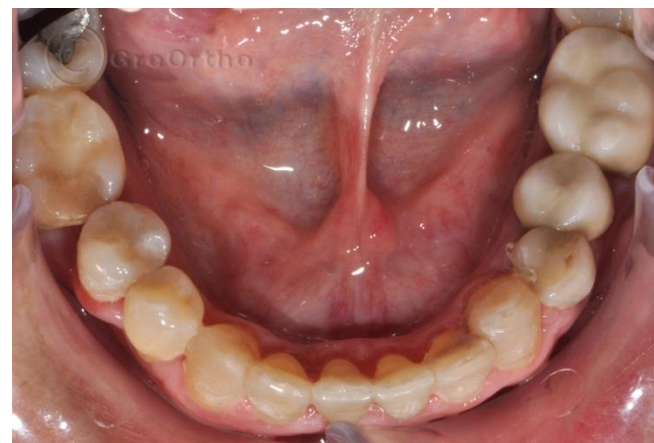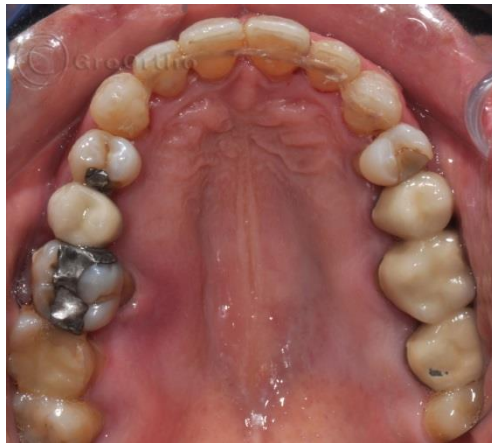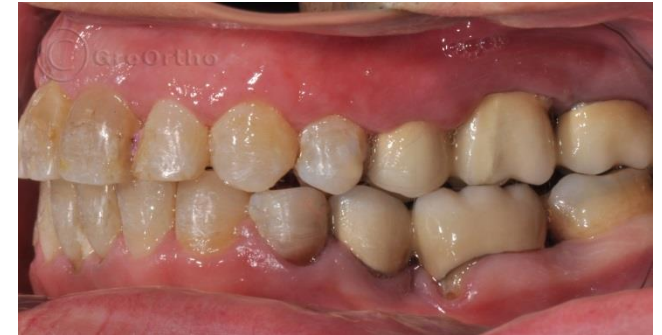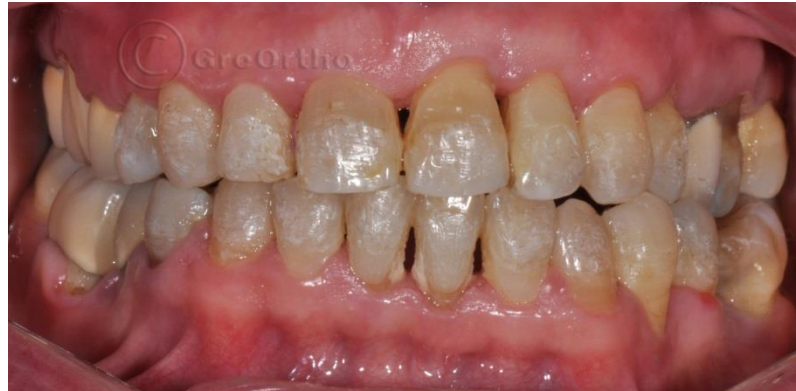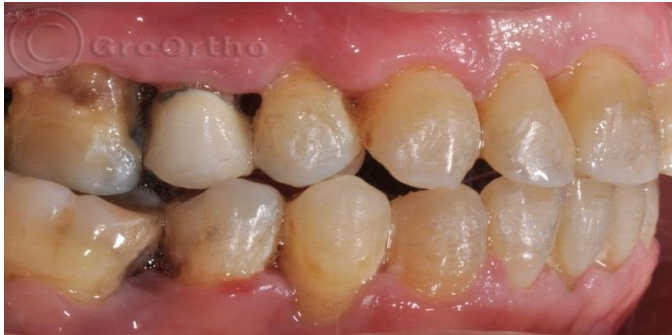Клиничен случай на пациент с пародонтални проблеми и вестибуларно мигрирали горни и долни фронтални зъби



## Фаза от лечебният процес



# Последна фаза от ортодонтското лечение: Сваляне на брекетите, полиране и шиниране



## Промяна в усмивката и самочувствието

