

## Лечение на клас II съотношения с двустранно дистализиране

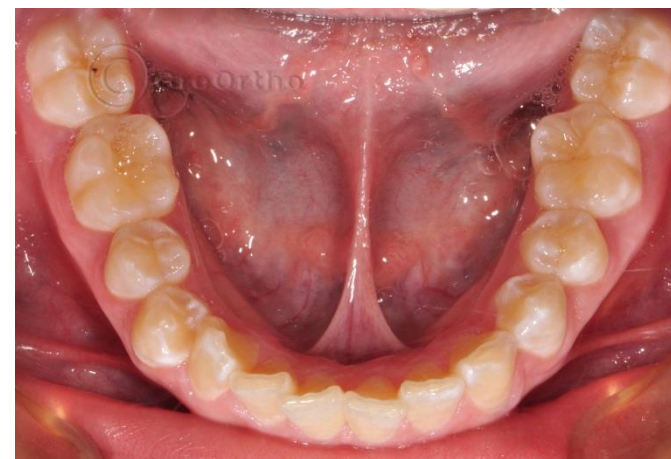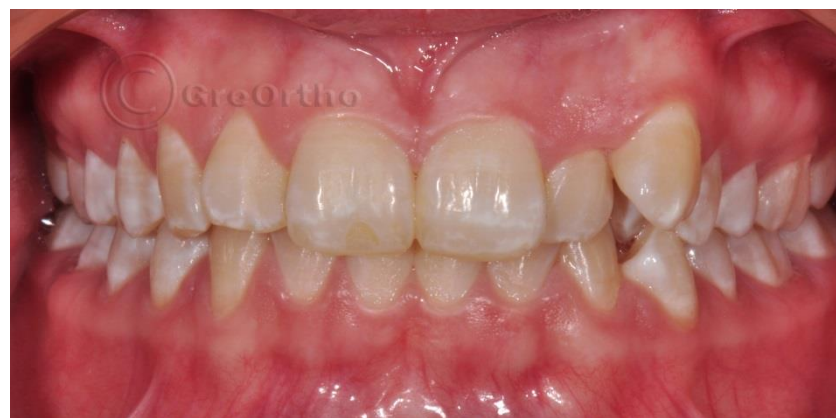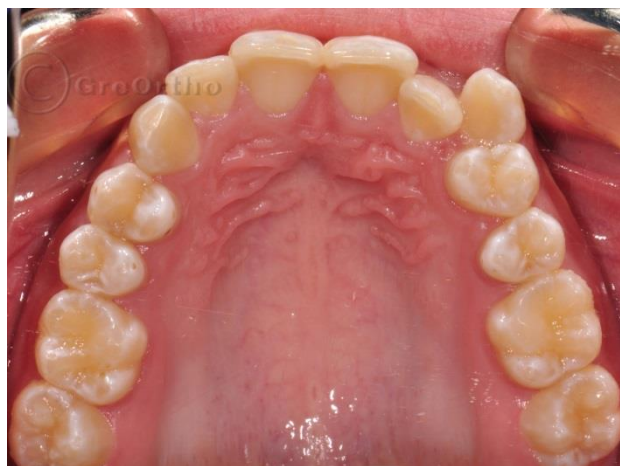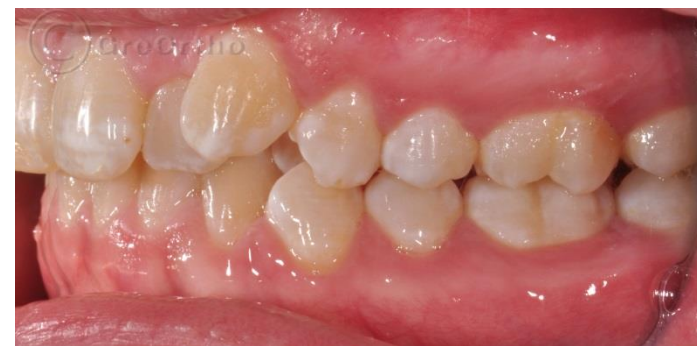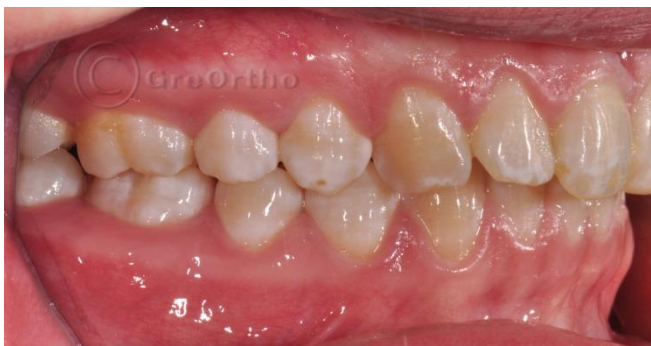Дистализирането на моларите е ортодонтска процедура, която се прави за увеличаване периметъра на зъбната дъга в задните сегменти. Горните молари се придвижват дистално и се коригират клас II съотношенията при моларите. Използва се постигнатото място за подреждане на зъби в средния или фронтален сегмент.

Леченията на зъбен клас II малоклузии, чрез моларна дистализация в горна челюст най-вече се провеждат с апарати не изискващи пациентска кооперативност и участие. Така лечебният резултат е повече под контрол на ортодонта.

Апаратът Pendulum е един от най-добрите фиксирани интраорални апарати за дистализиране на молари в горна челюст. Това прави Pendulum, популярен и предпочитан от ортодонтите апарат за дистализиране.

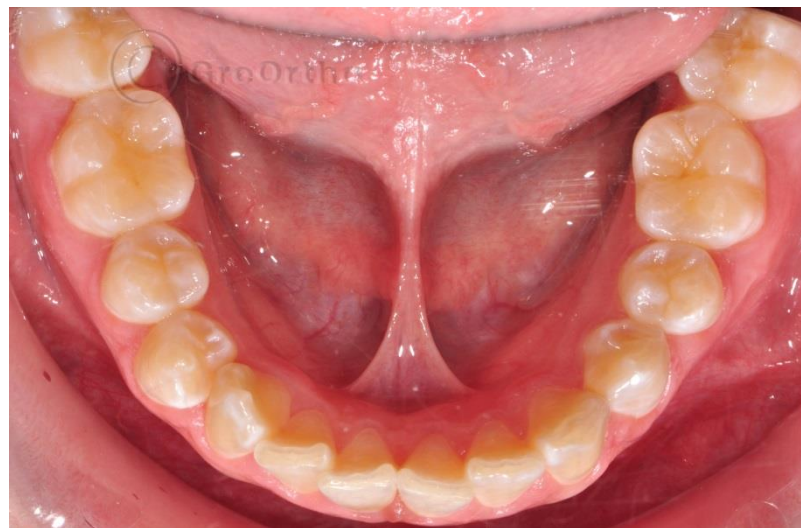
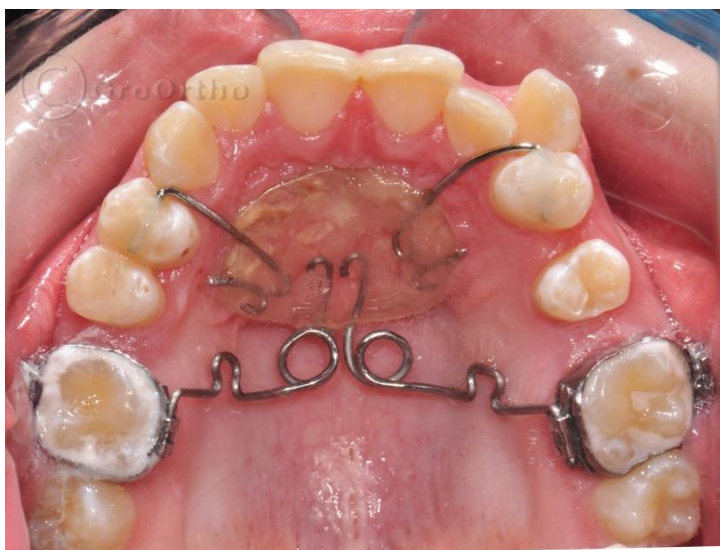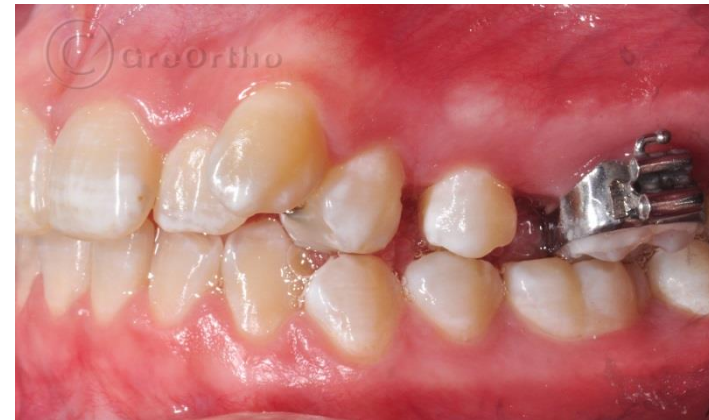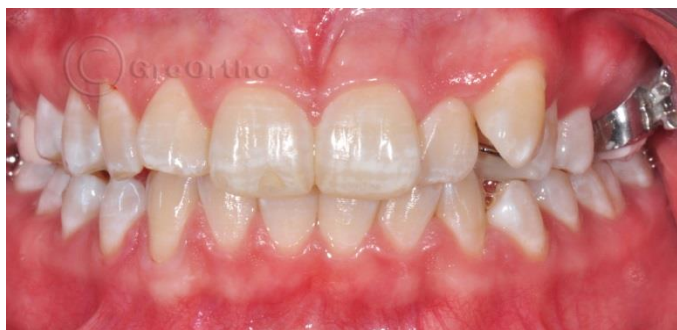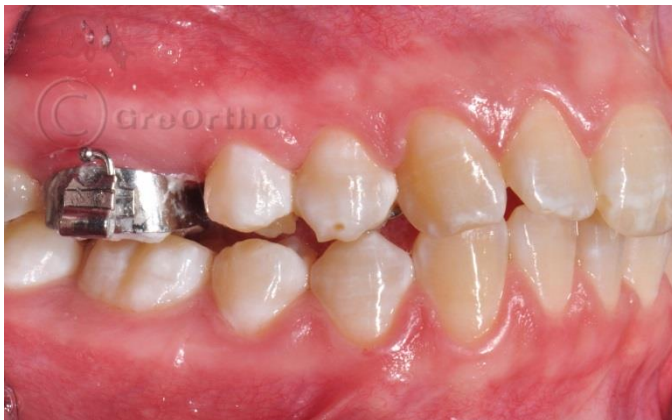Представеният пациент е лекуван именно с апарата Pendulum, чийто ефект добре се комбинира с вестибуларни или лингвални брекети.

**Пациентка на 14 години с едностранна дистална захапка в ляво  
и емайлова дисплазия  
Лекувана с дистализиране с M-Pendulum  
и вестибуларни метални брекети**

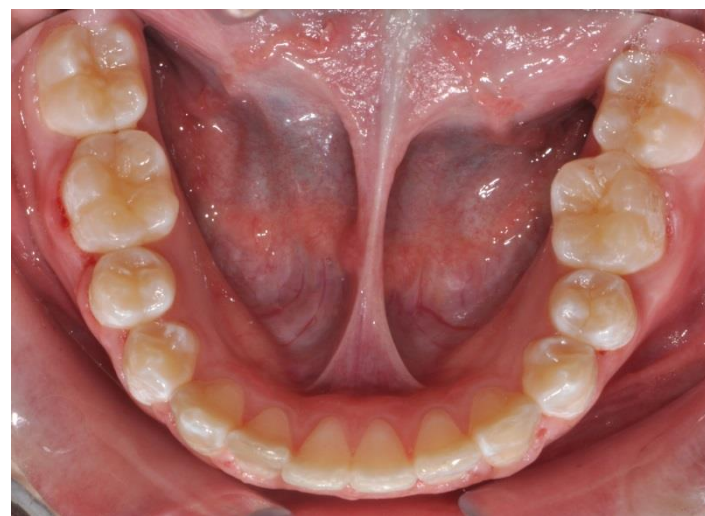
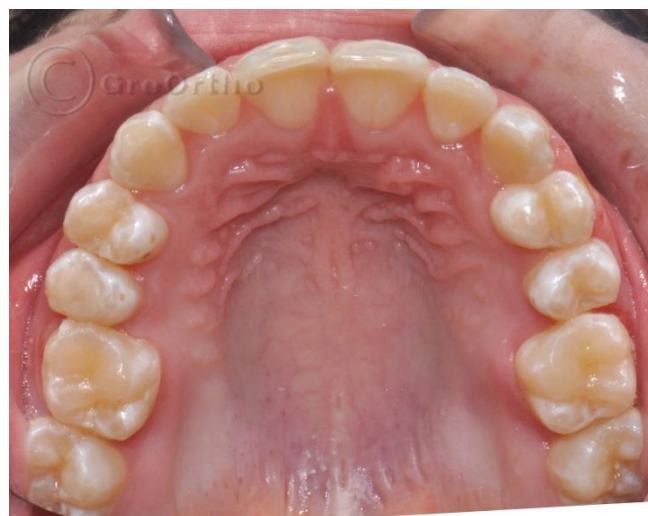
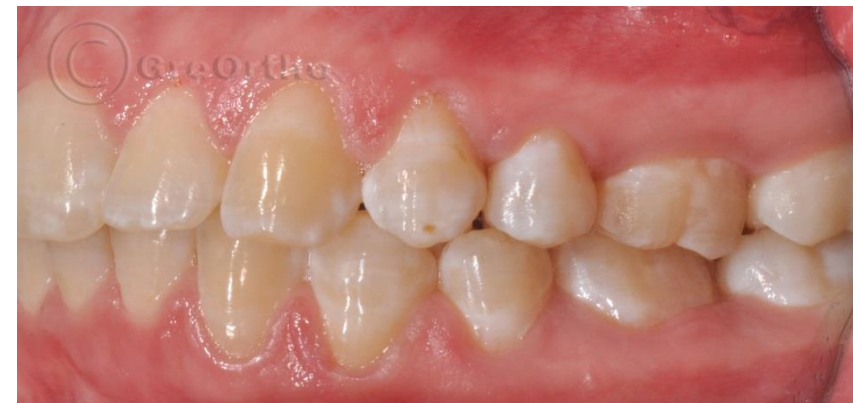
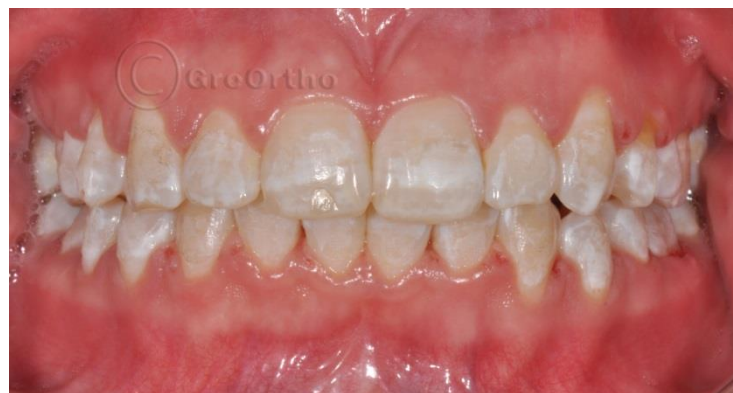
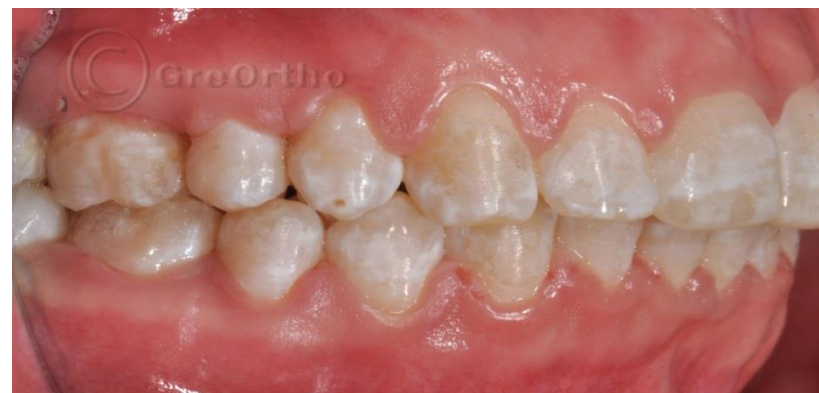
**Етапа на дистализирането:  
Освободено е място за подреждане на горен ляв канин  
Нормализирана е едностранната дистална захапка**

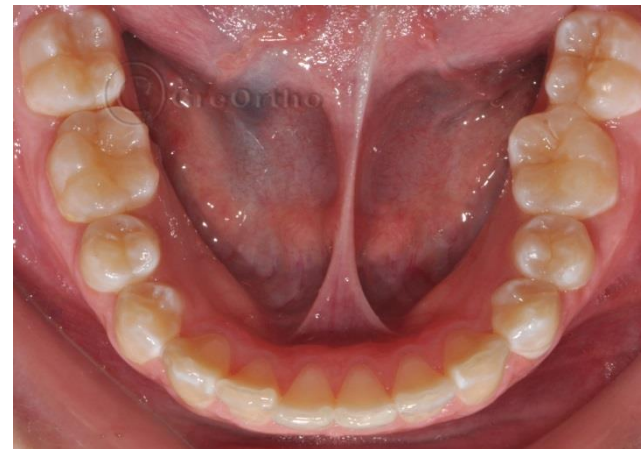
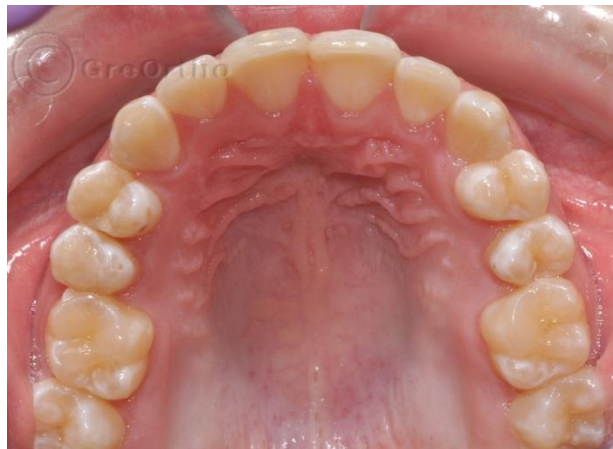
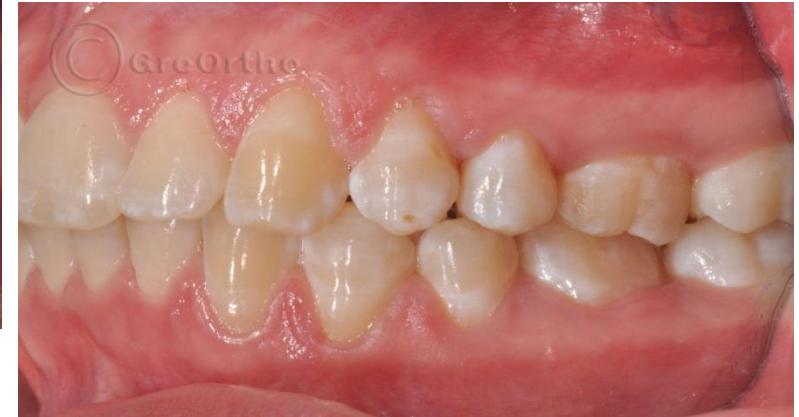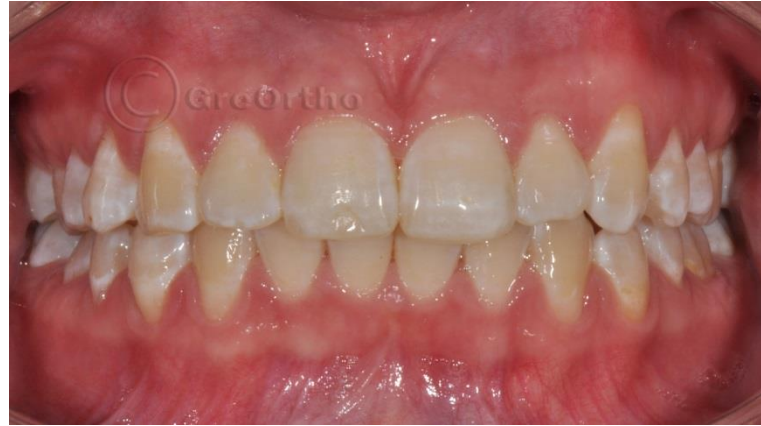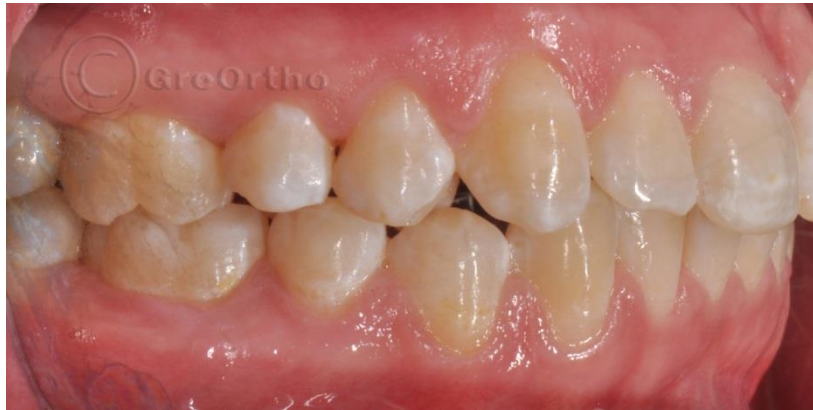# Финала на ортодонтското лечение





## Ретенция 2 години



# Промяна в усмивката и.....гаджетата!!!

