

Дистализиране и изправяне на молари

Често при смяна на млечните с постоянни зъби се наблюдава медиализиране на задностоящите зъби и намаляване на мястото в дъгата за най-късно пробиващите постоянни зъби, а това обикновено са канините в горна челюст и вторите премолари в долна челюст.

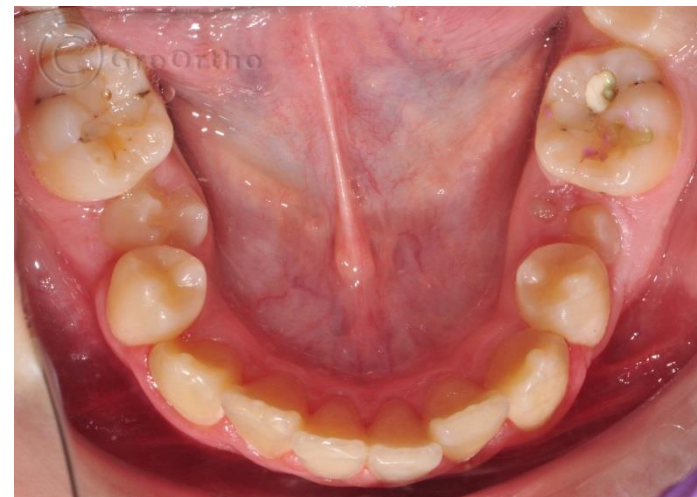
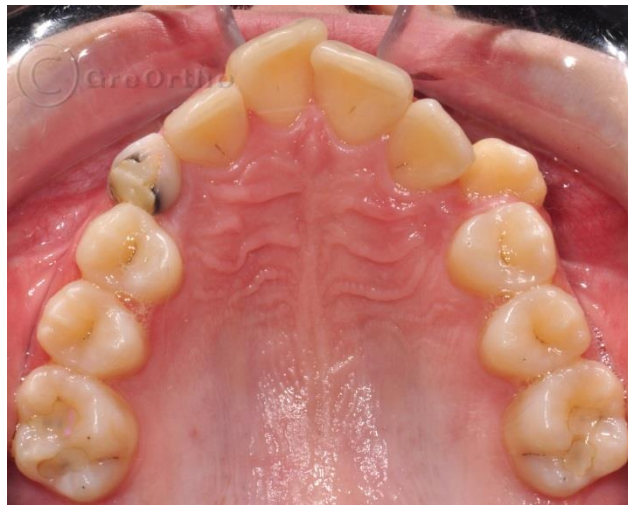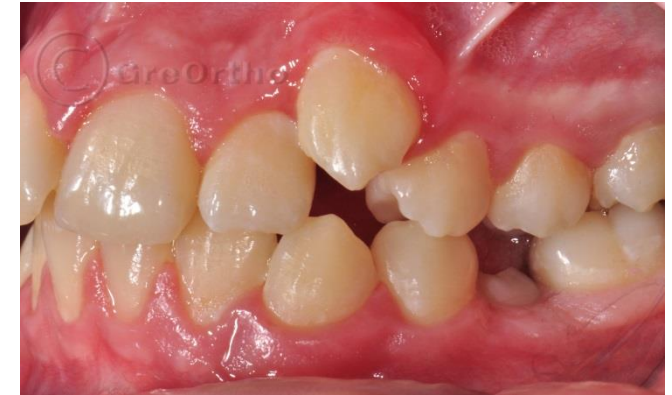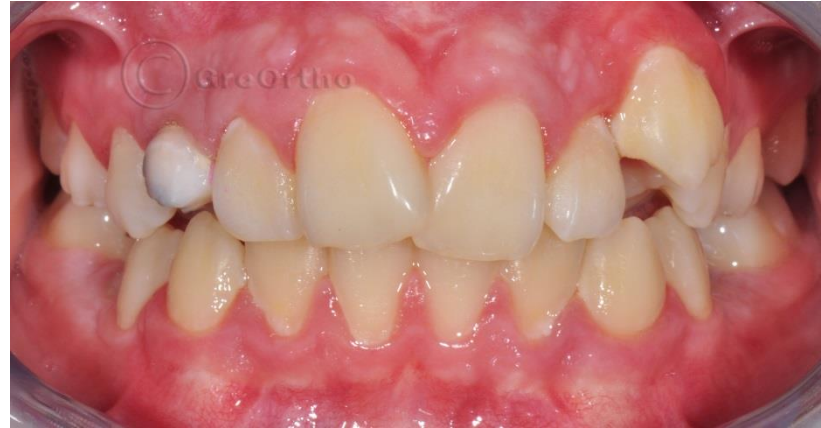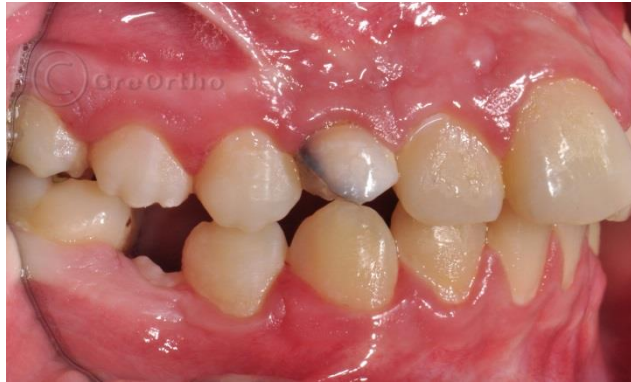Добрата опция при лечението на тези пациенти е да успеем да дистализираме моларите и ги върнем в нормалната им позиция, като по този начин ще се постигне място за всички зъби в дъгата.

Успешно се смята това лечение, което завършва освен с подредени зъби и с нормализирана оклузия.

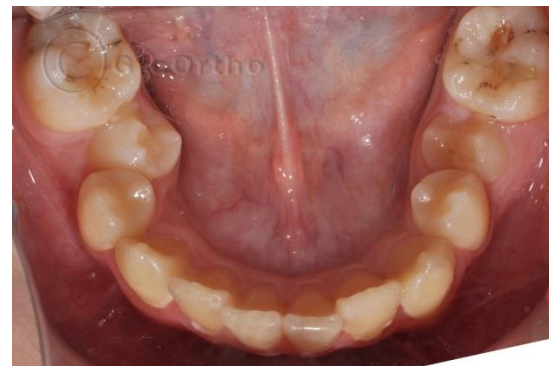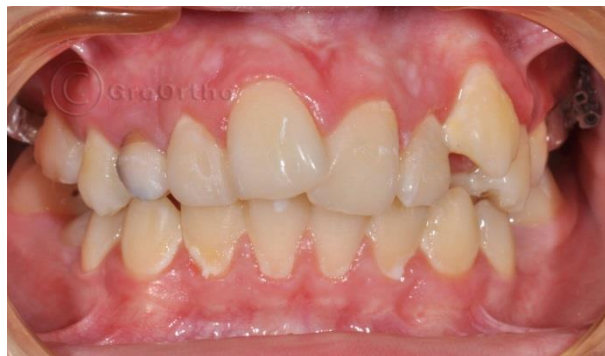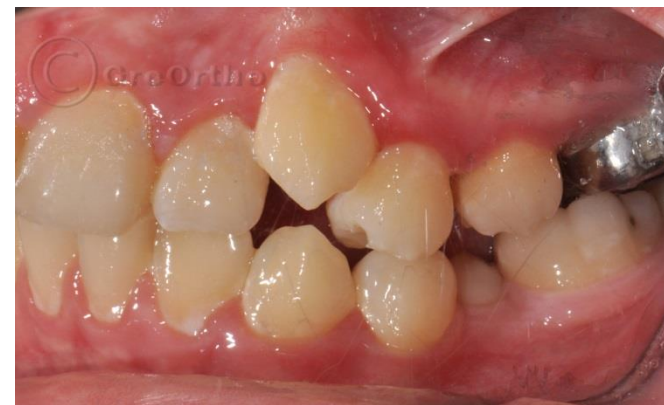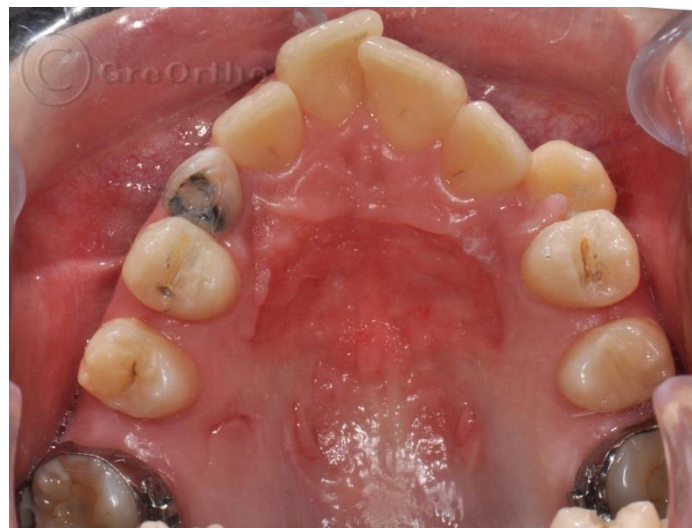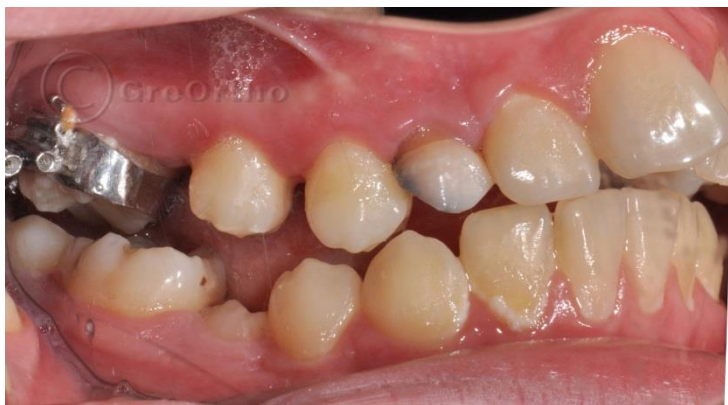Представяме пациент с медиализирани странични зъби в горна и долна челюст, поради което в горна челюст се наблюдава струпване на фронталните зъби и недостиг на място за канините, а в долна липса на достатъчно място за пробив на вторите премолари.

Пациентът е лекуван с двустранно дистализиране на горни молари с апарата Pendulum за 6 месеца. Закотвянето на моларите се осъществи с ТРА и с помощта на вестибуларни брекети бяха подредени зъбите. Изправянето на долните молари се постигна чрез луп техника. Постигнати бяха нормални оклузални съотношения между двете челюсти. Цялото лечение продължи 21 месеца.

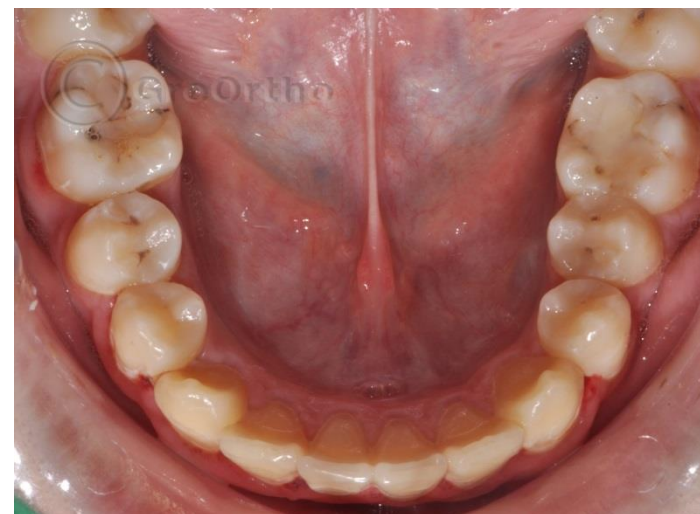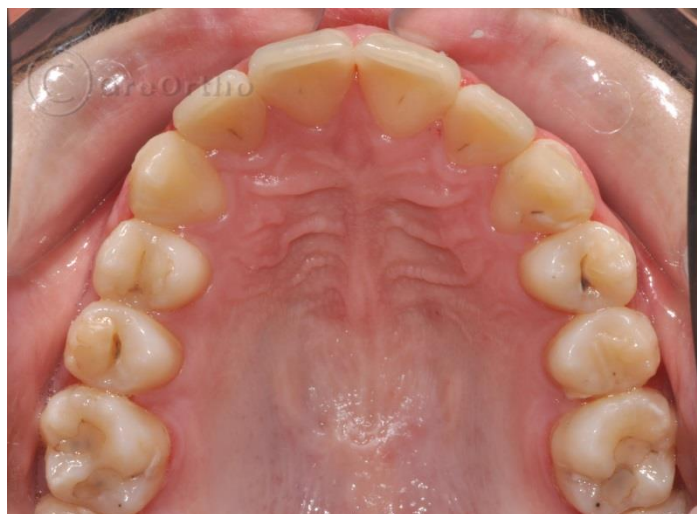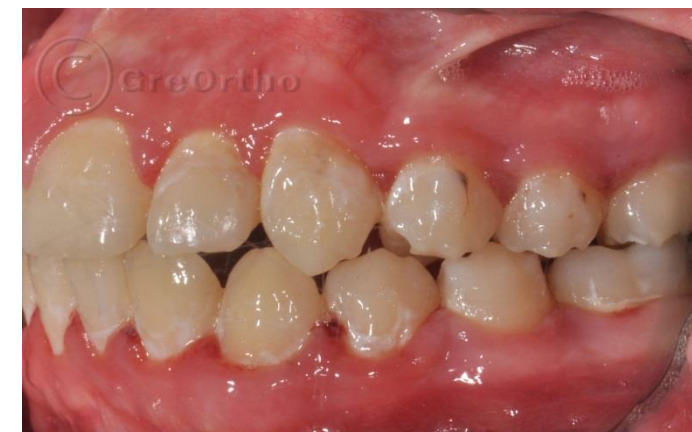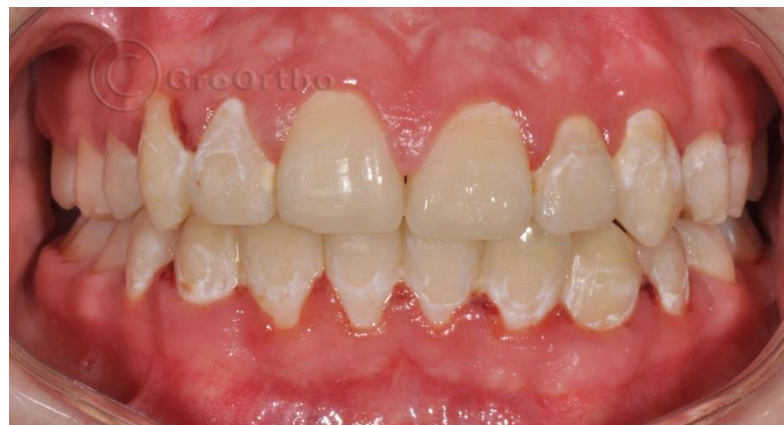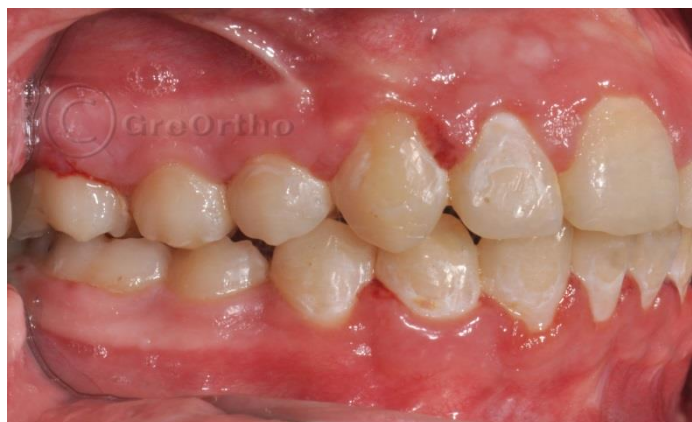Пациент на 13 години с медиализирани зъби в горните и долни странични участъци, довели до струпване на зъбите.



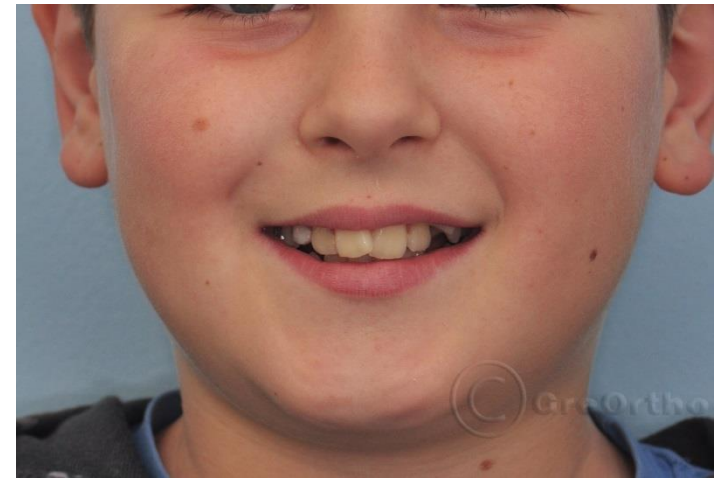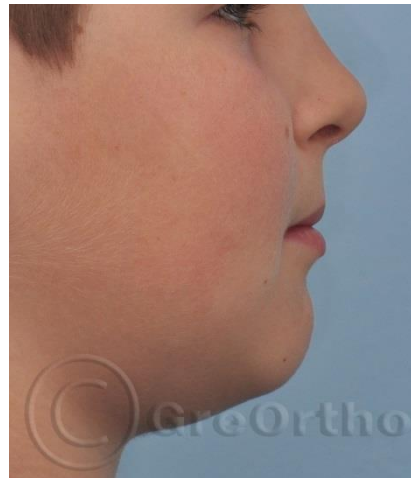**Веднага след сваляне на апарата за дистализиране на горни молари.
Постигнато е достатъчно място за подреждане на горните канини.**



**Точно в момента на сваляне на брекетите,
преди почистване и полиране на зъбите**



**Преди ортодонтското
лечение**



**След ортодонтското
лечение**

